

# Imágenes normales del encéfalo

## Resonancia Magnética



DyT - Cátedra de  
Diagnóstico y Terapéutica por Imágenes  
Facultad de Ciencias Médicas  
Universidad Nacional de La Plata

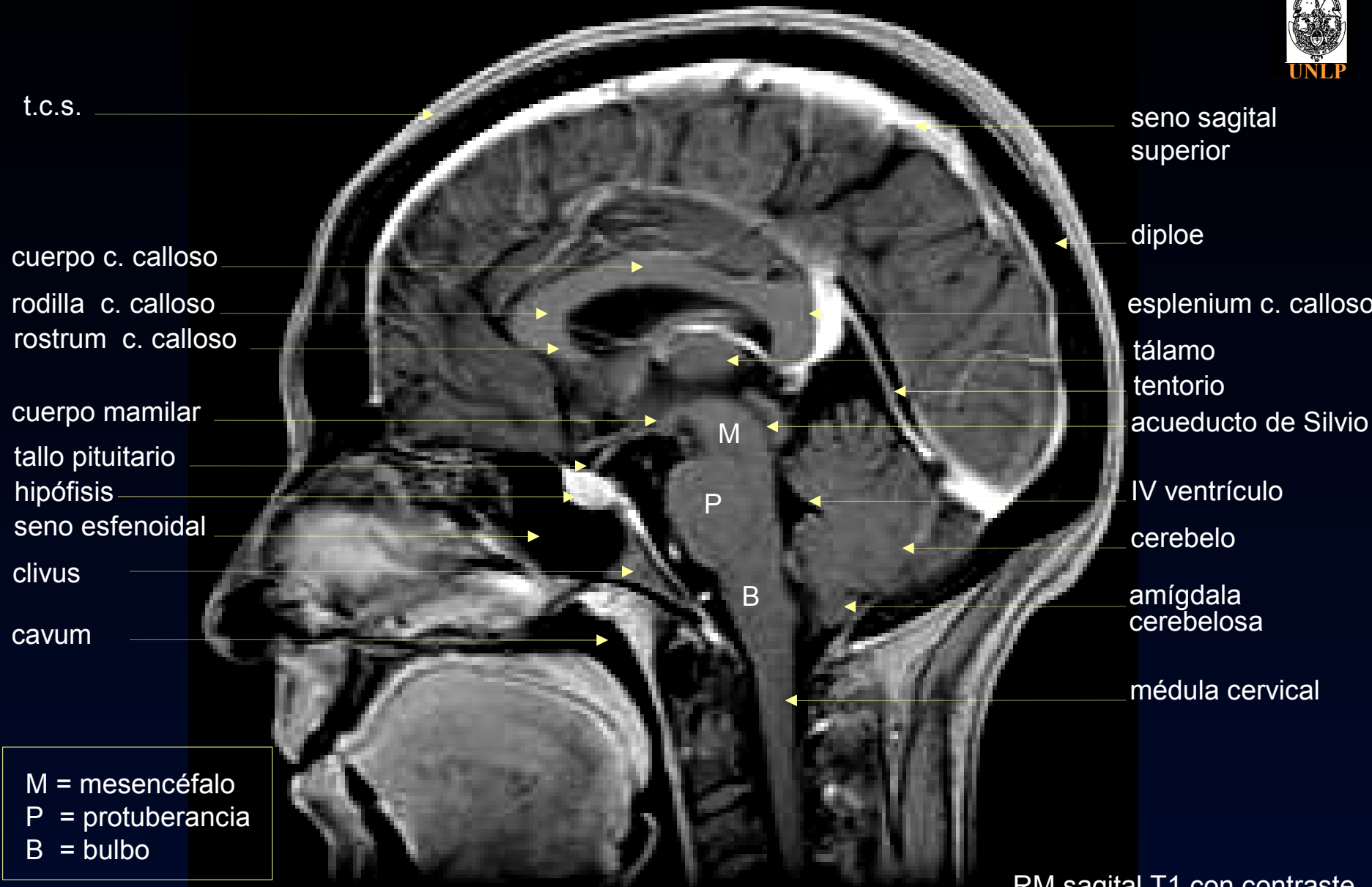
# Encéfalo Normal

cuerpo c. calloso  
rodilla c. calloso  
rostrum c. calloso  
cuerpo mamilar  
hipófisis  
a. basilar  
seno esfenoidal  
unión  
bulbo-médular

### tronco encefálico

M = mesencéfalo  
P = protuberancia  
B = bulbo

esplenium c. calloso  
tálamo  
cisterna cuadrigem.  
IV ventrículo  
foramen de  
Magendie  
cisterna magna  
médula cervical



t.c.s.

cuerpo c. calloso

rodilla c. calloso

rostrum c. calloso

espacio mamilopontino

hipófisis

seno esfenoidal

clivus

agujero magno

circunvolución del  
cuerpo calloso

tálamo

tubérculos  
cuadrigéminos

tentorio

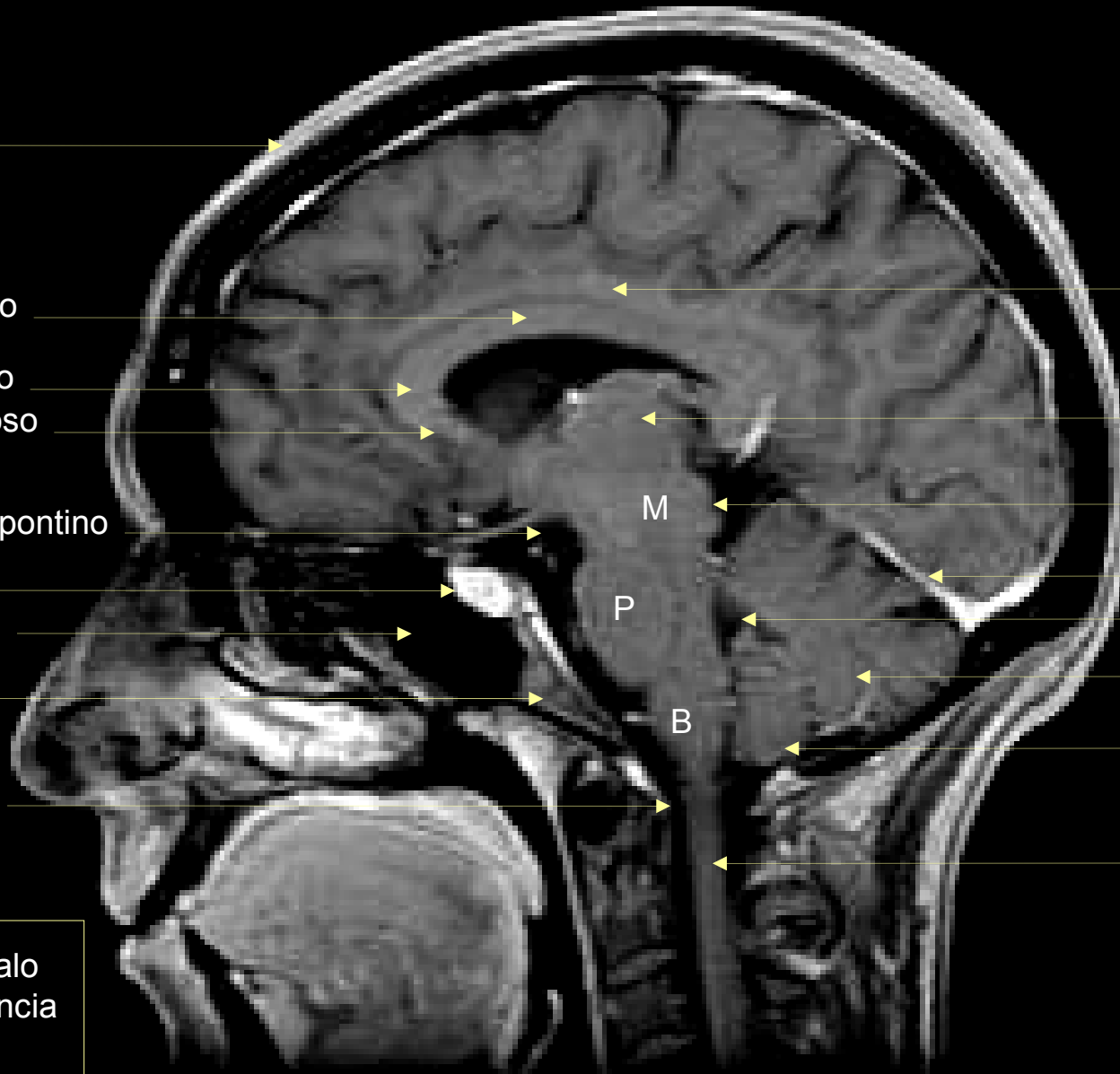
IV ventrículo

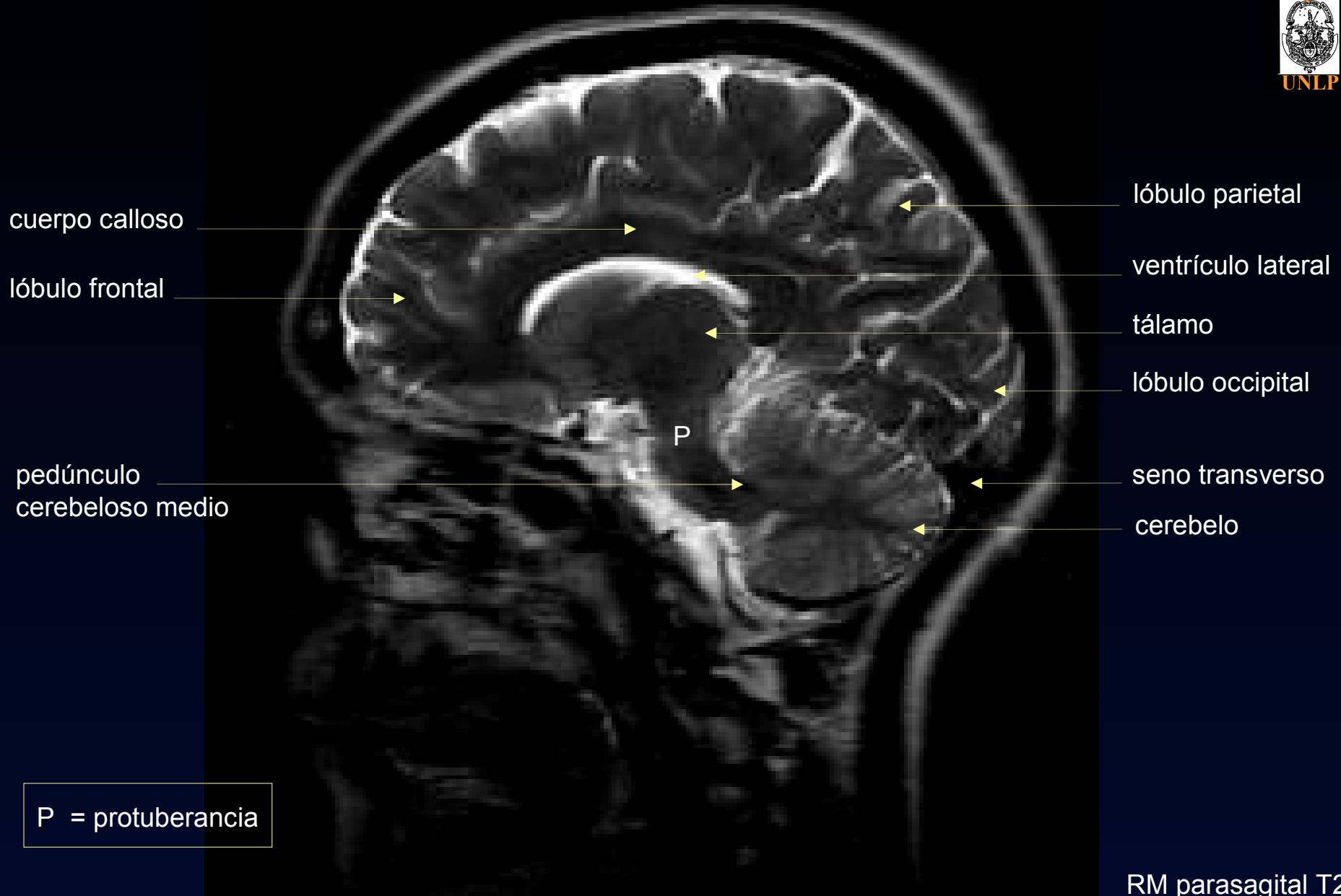cerebelo

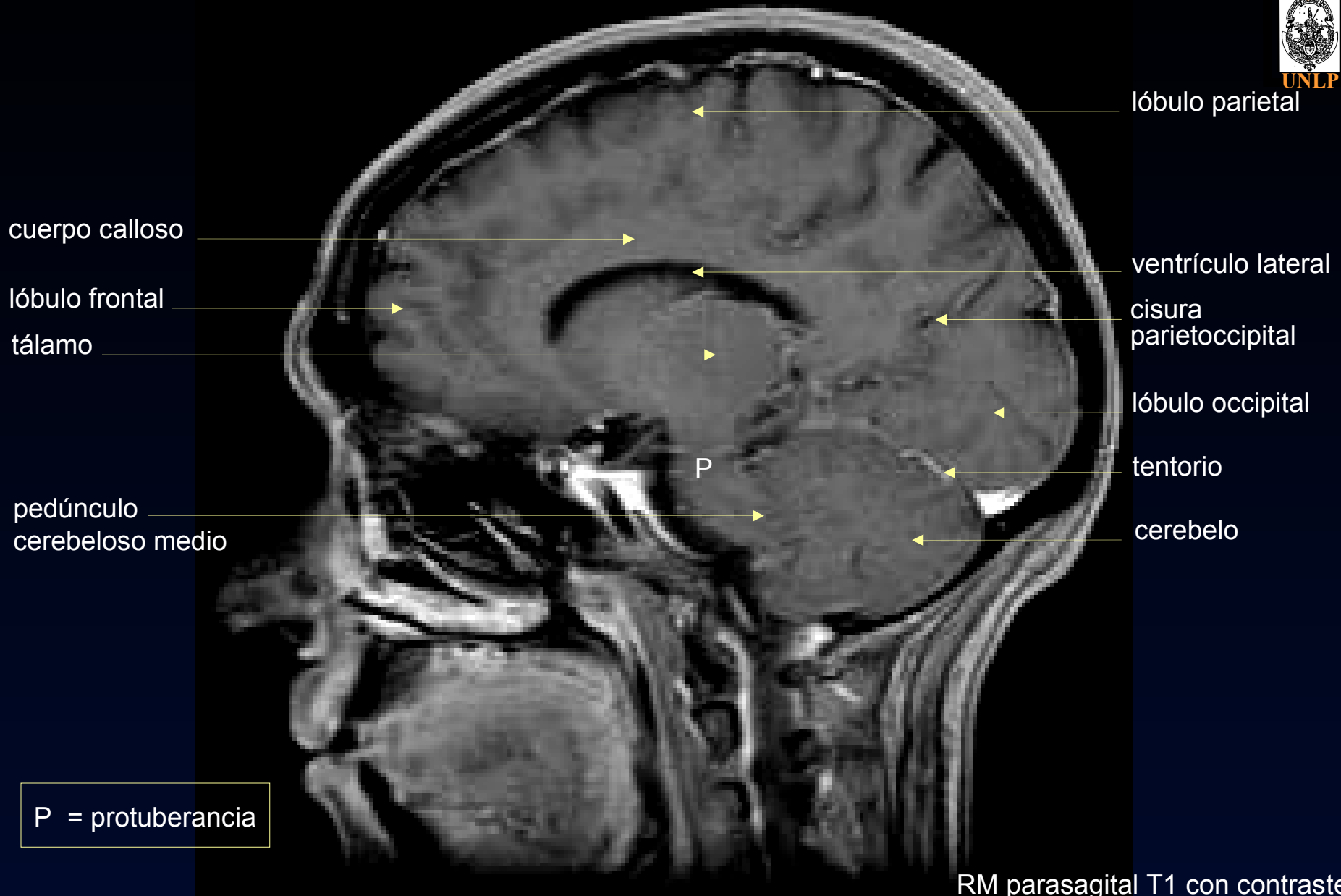
amígdala  
cerebelosa

médula cervical

M = mesencéfalo  
P = protuberancia  
B = bulbo







lóbulo frontal

tálamo

hipocampo

lóbulo temporal

centro semioval

trígono ventricular

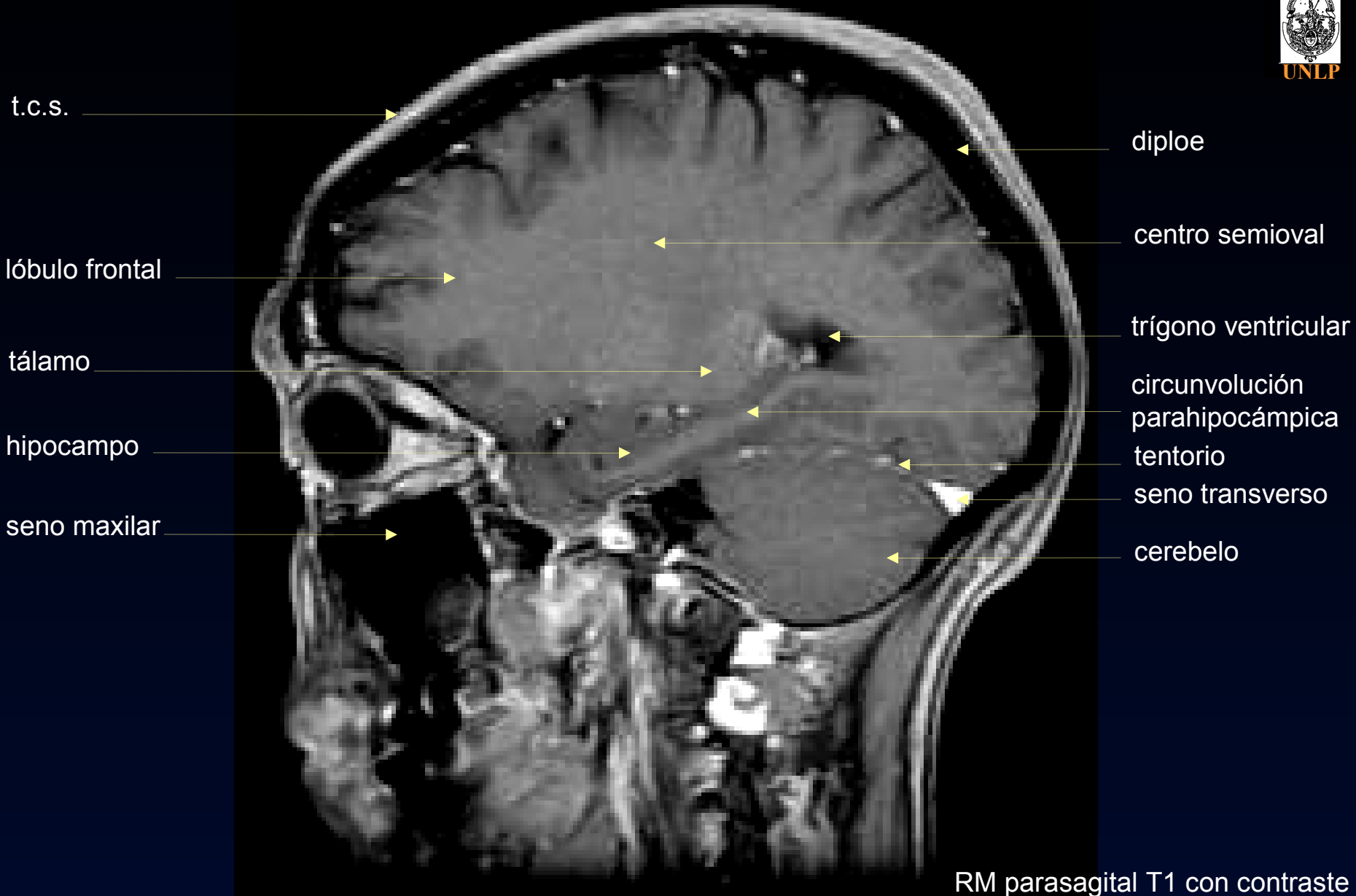
circunvolución  
parahipocámpica

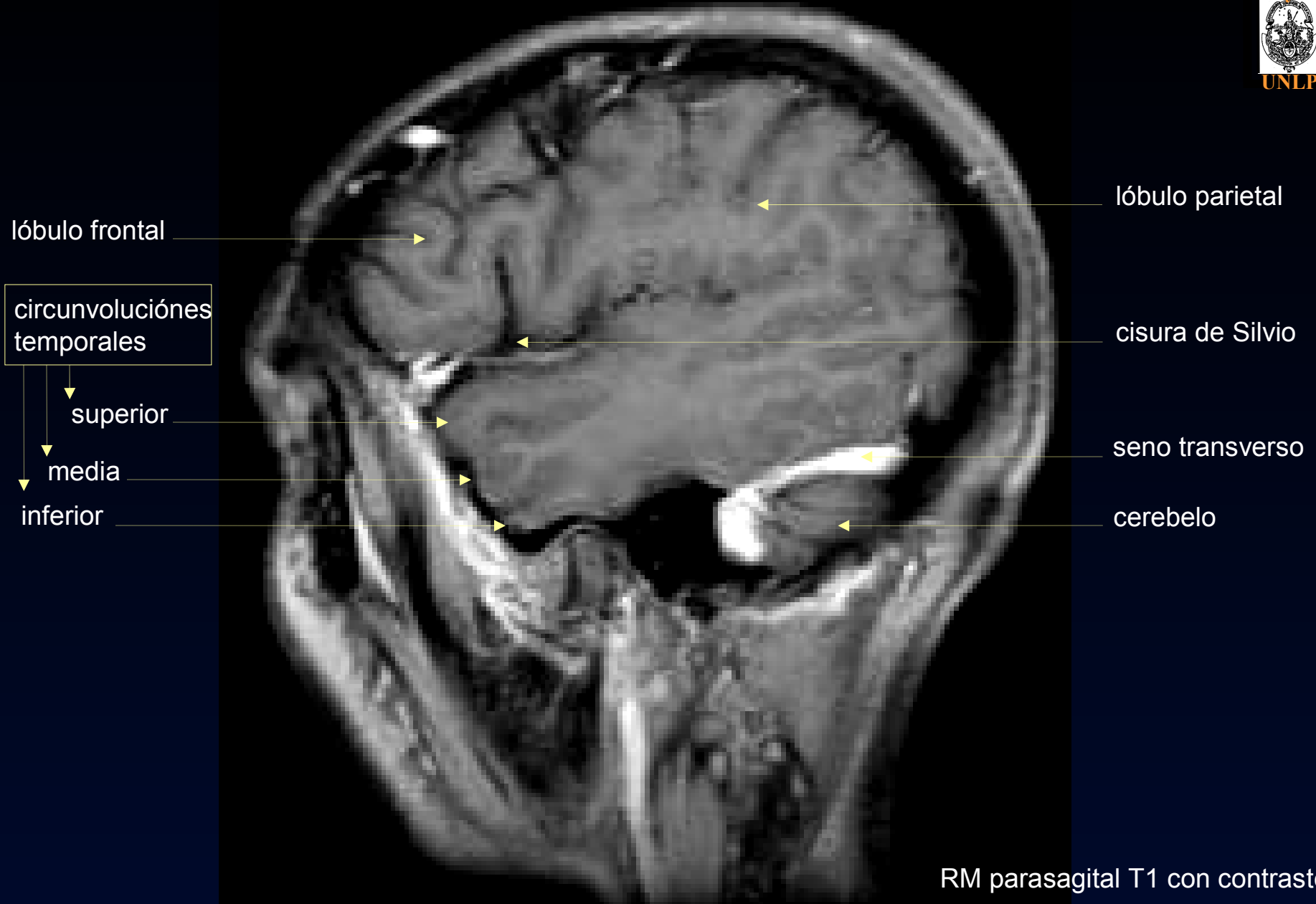
tentorio

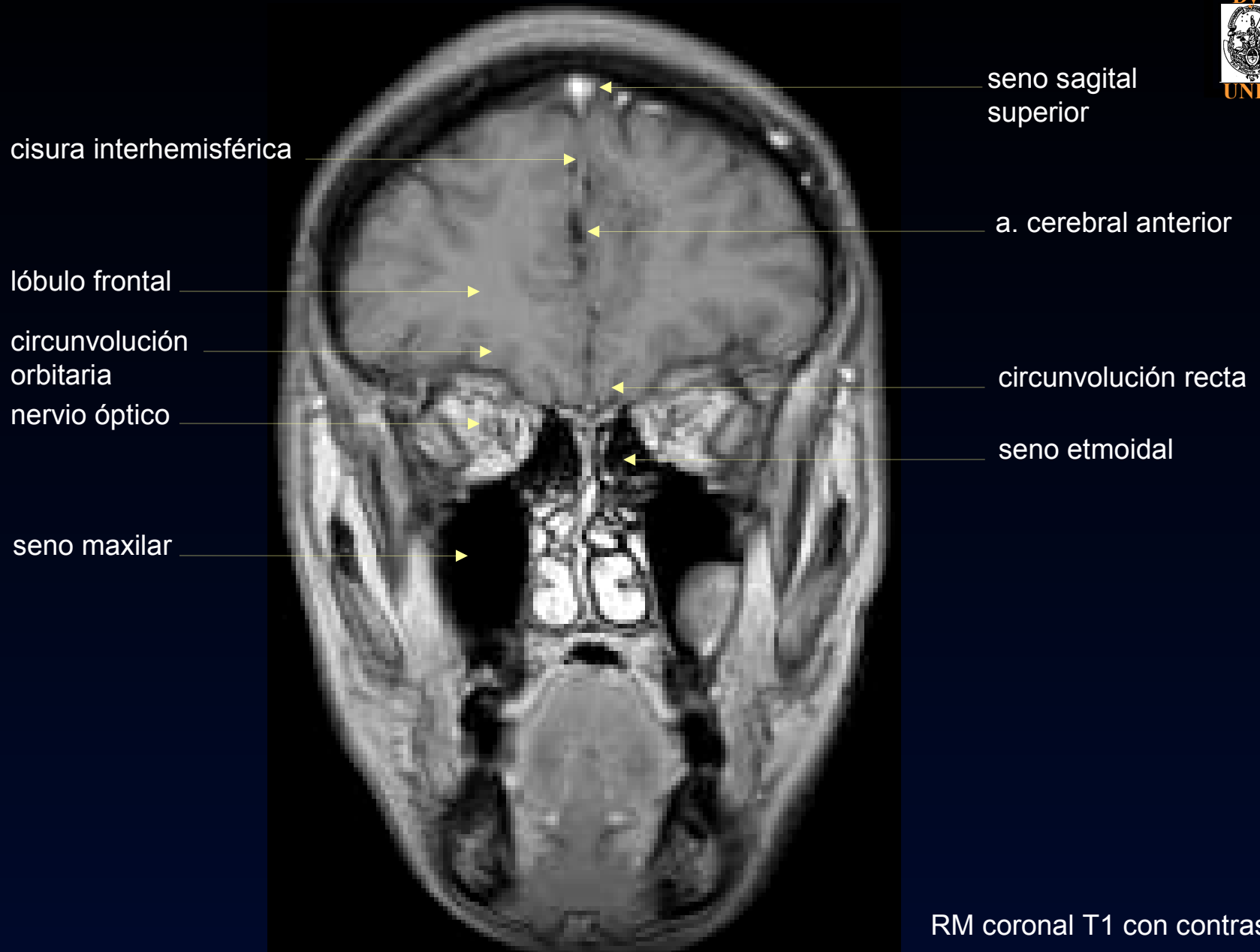
seno transversal

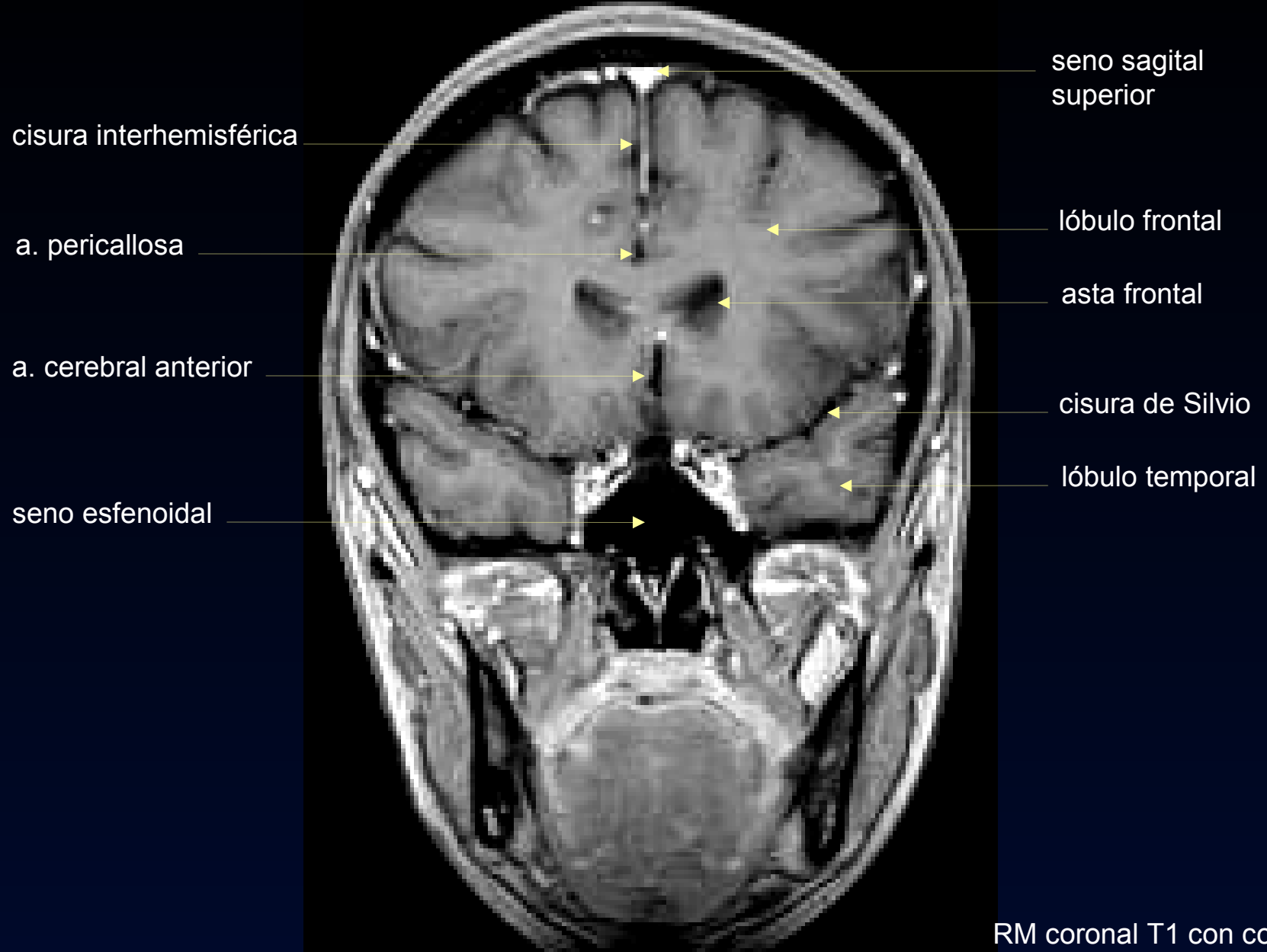
cerebelo

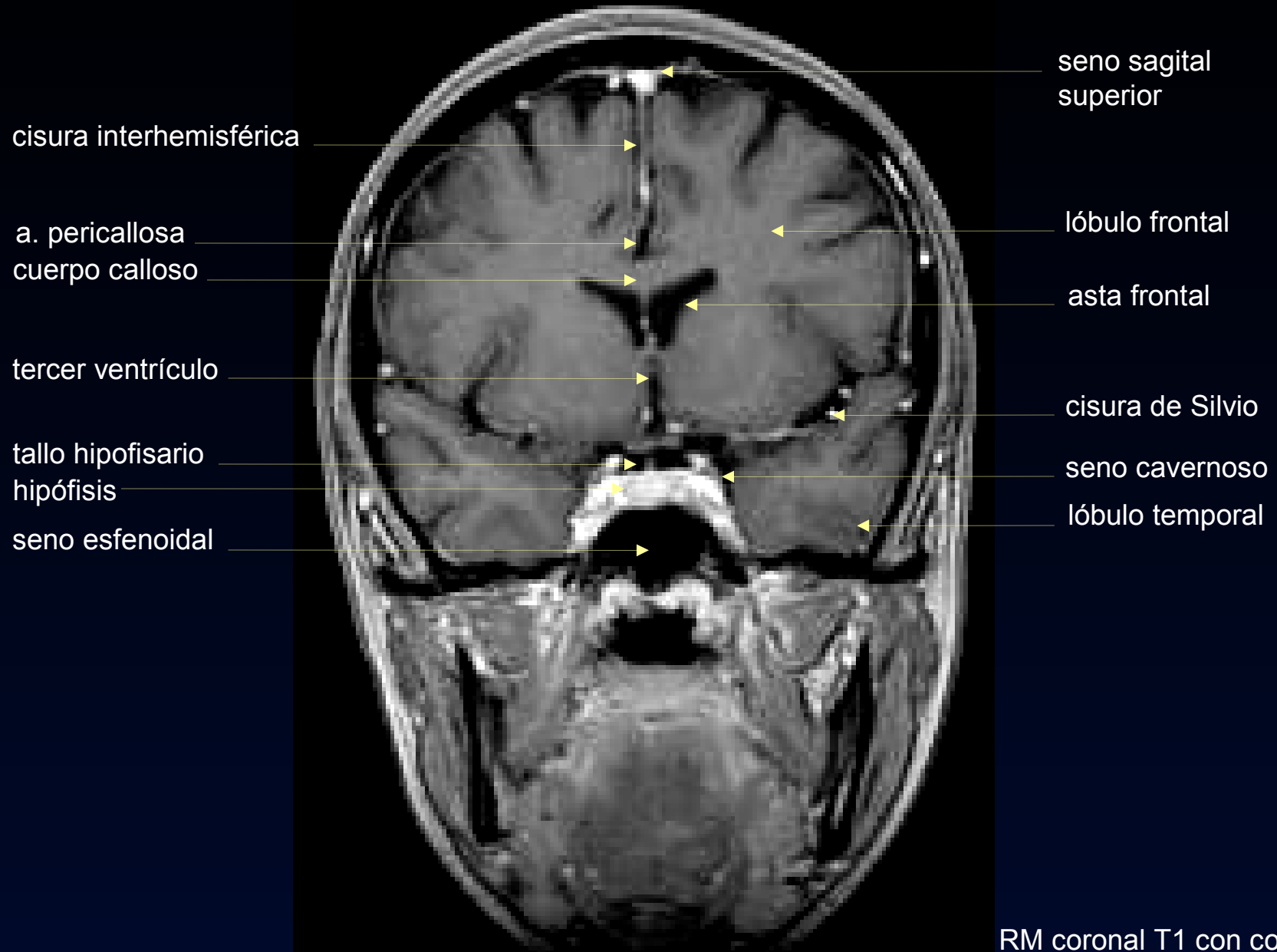


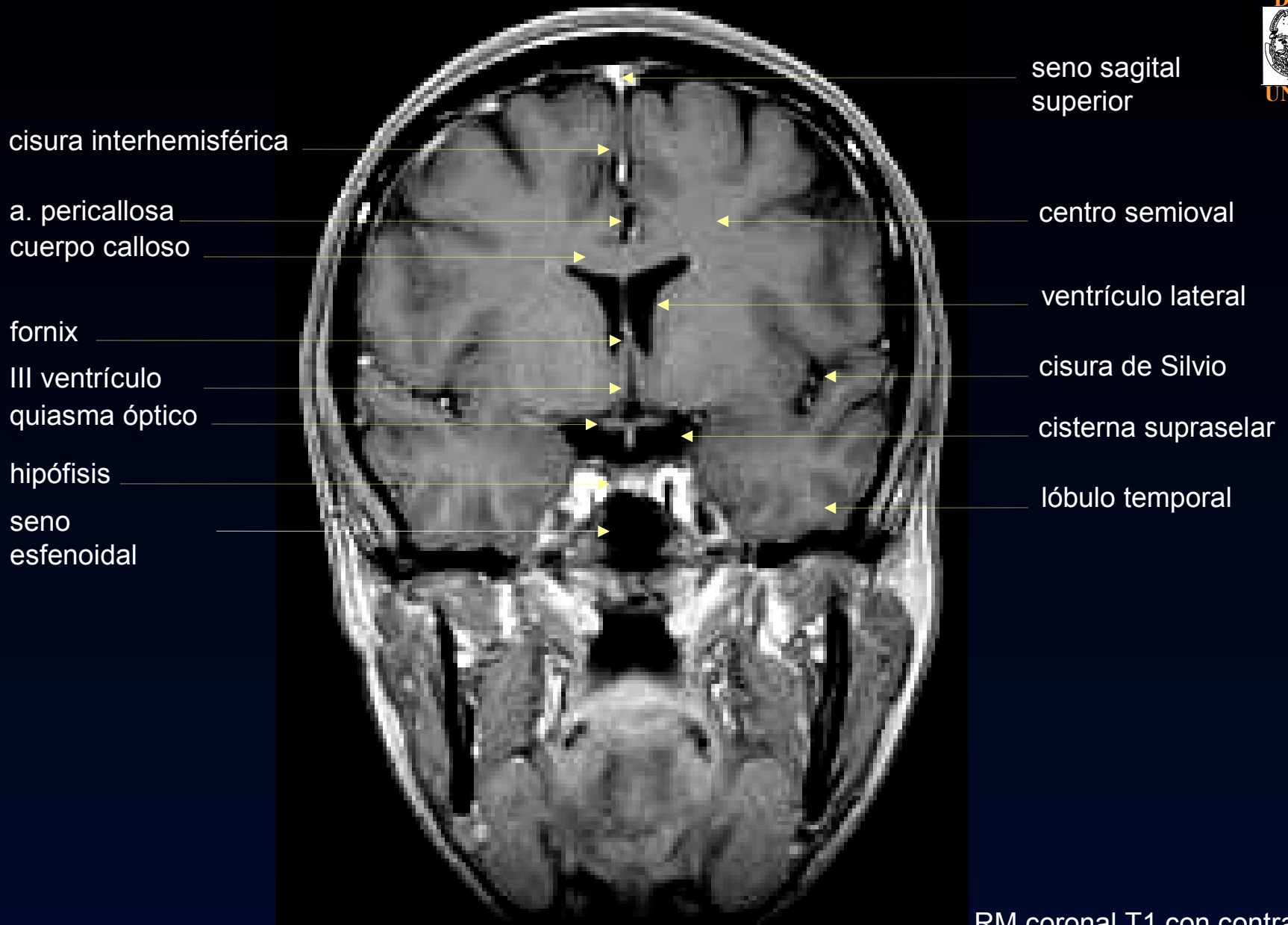


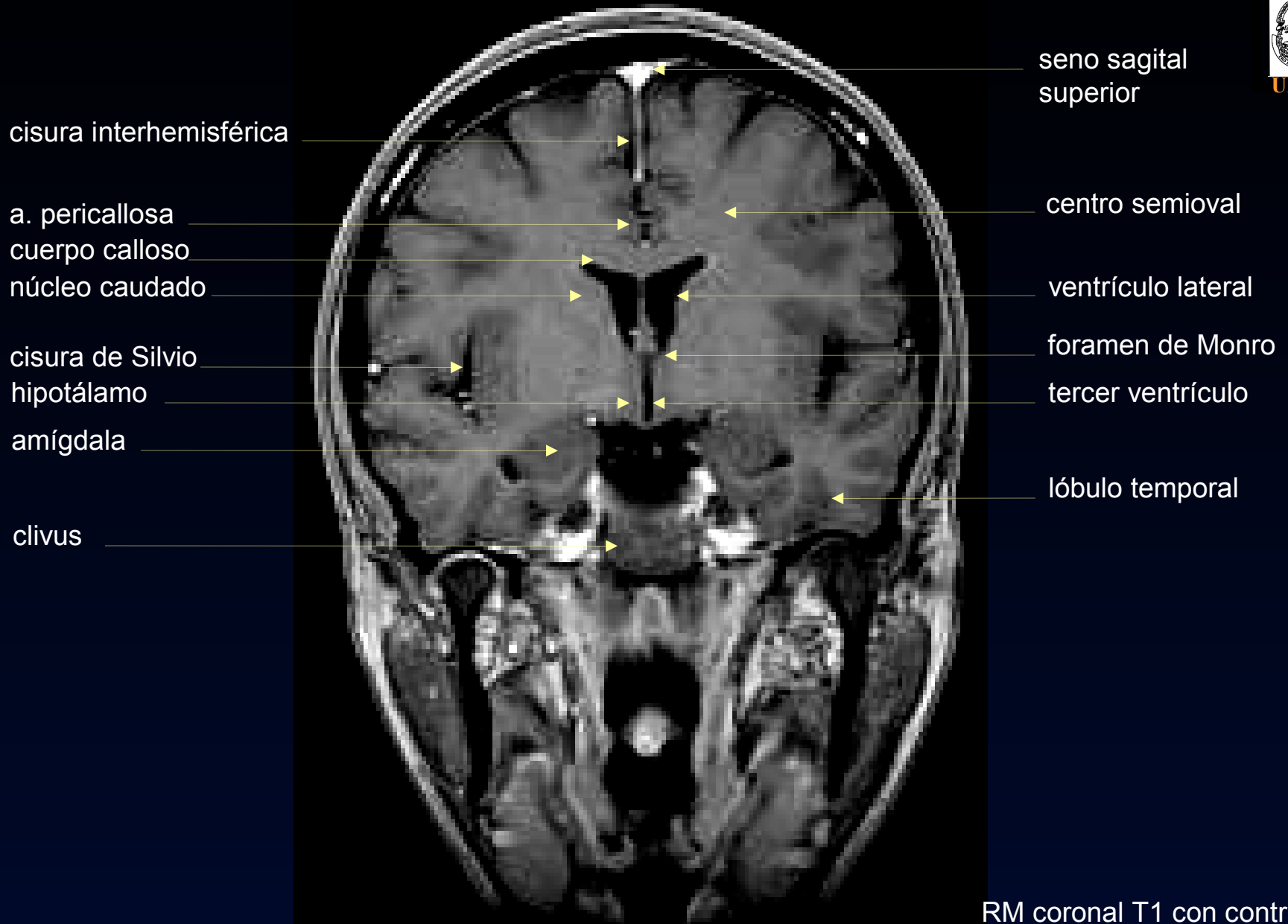


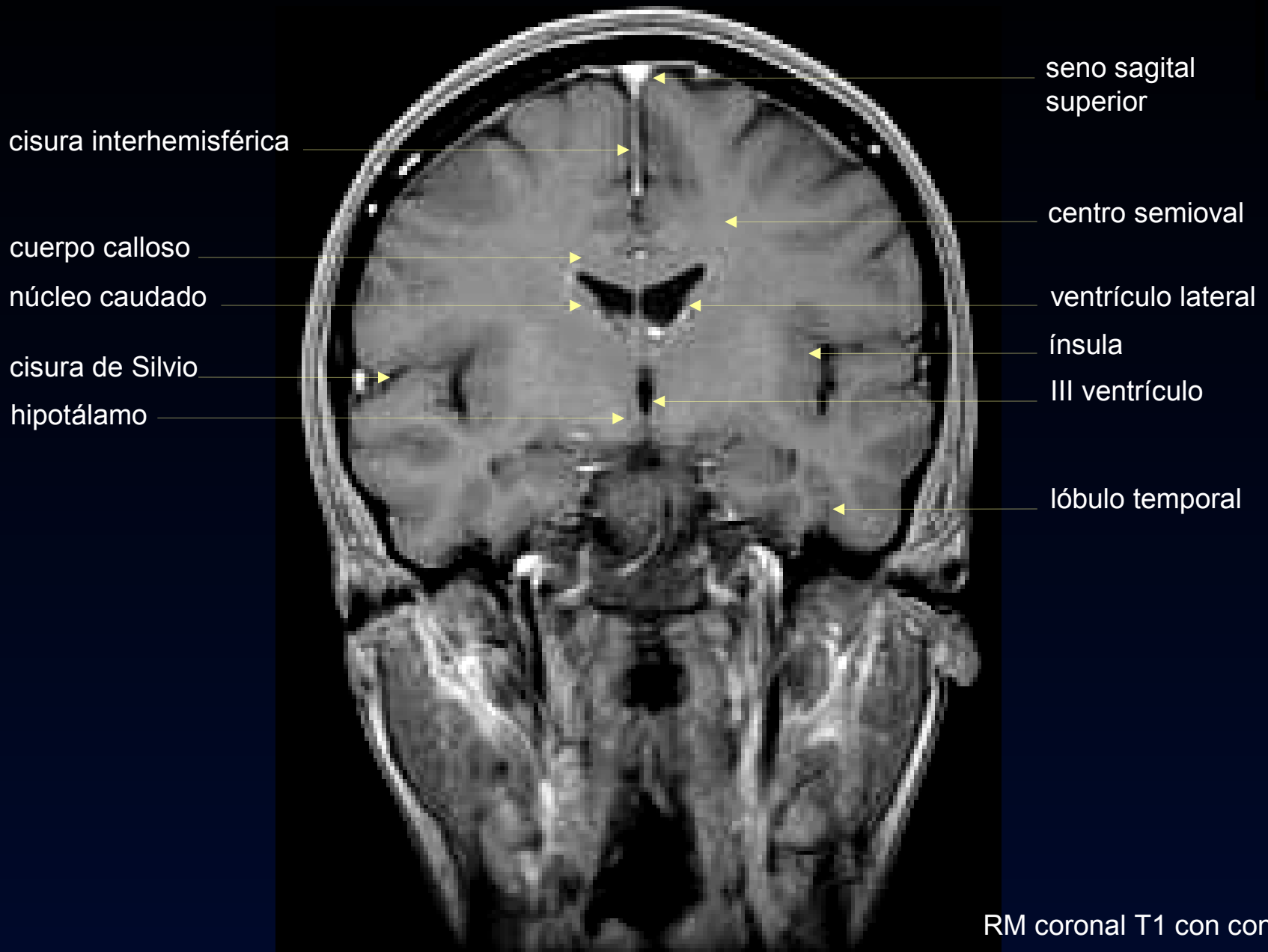



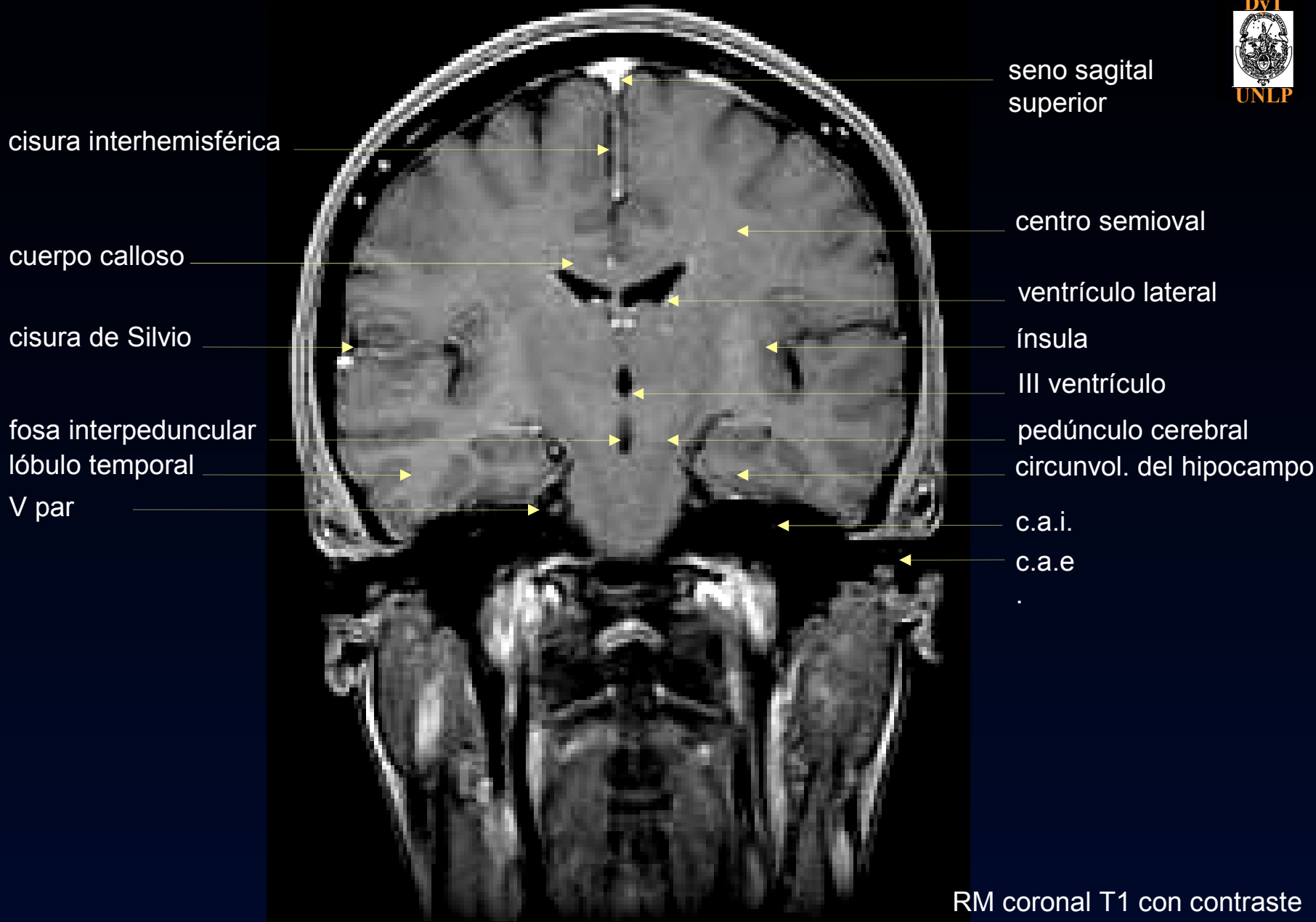


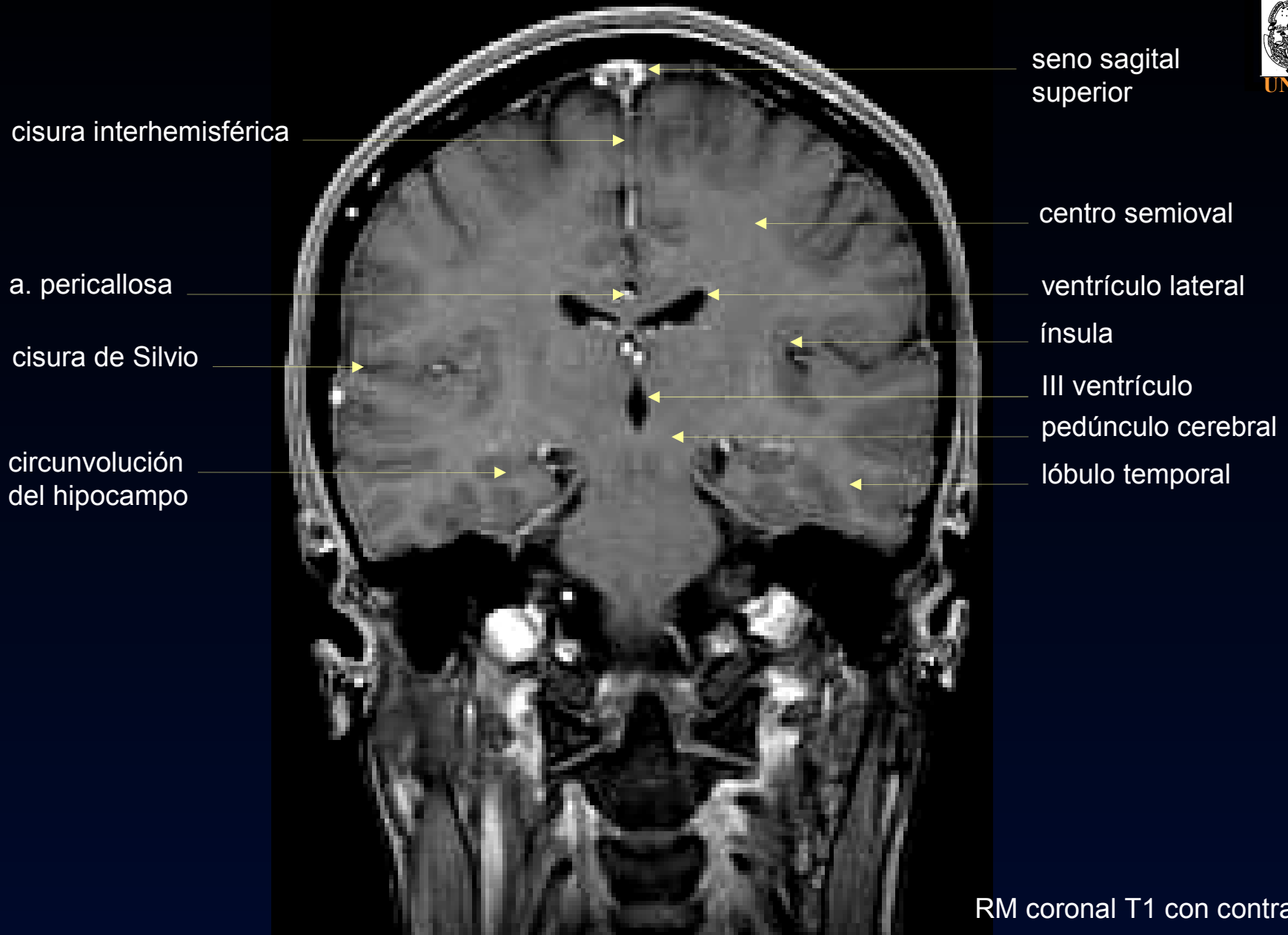


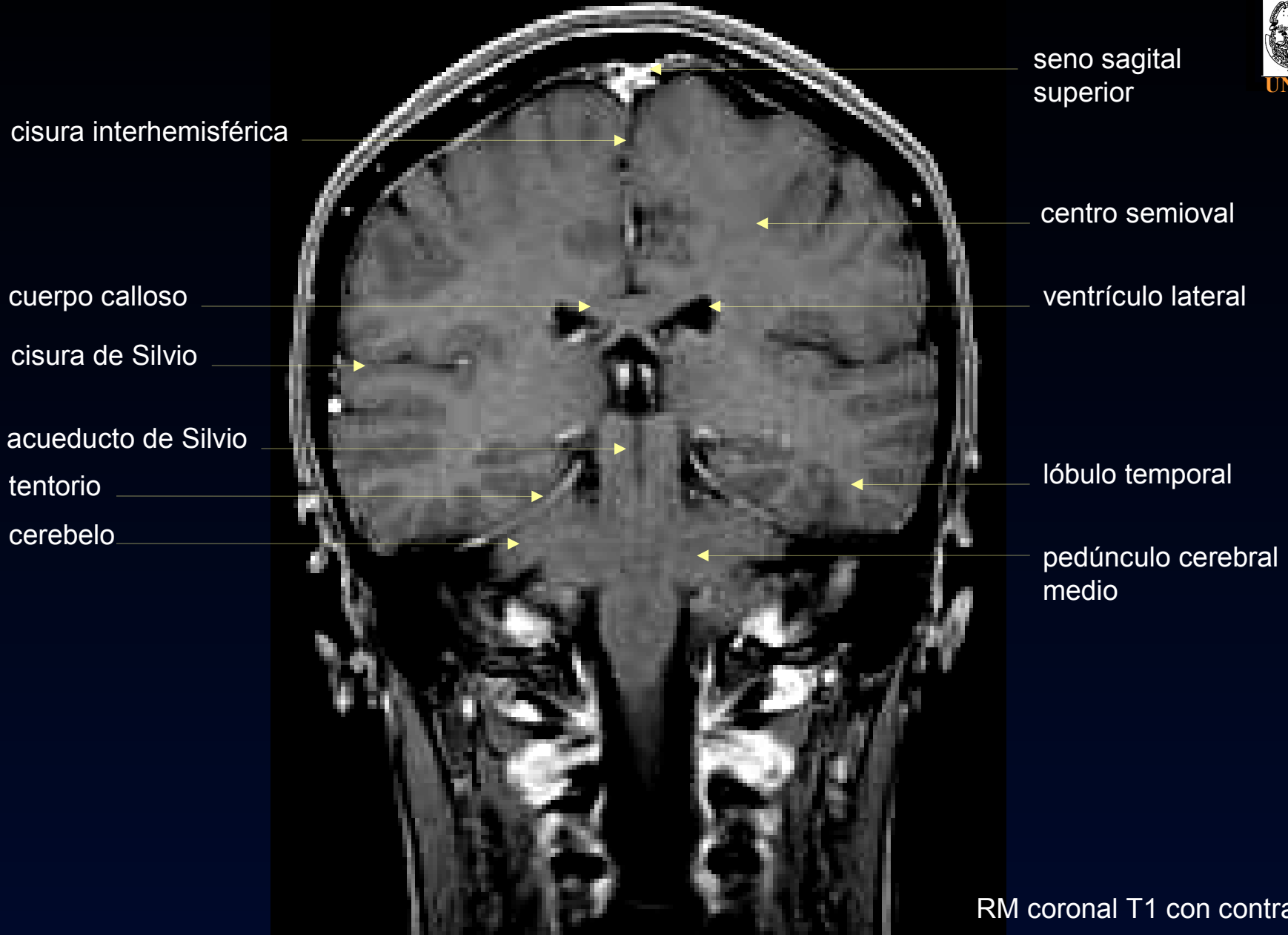


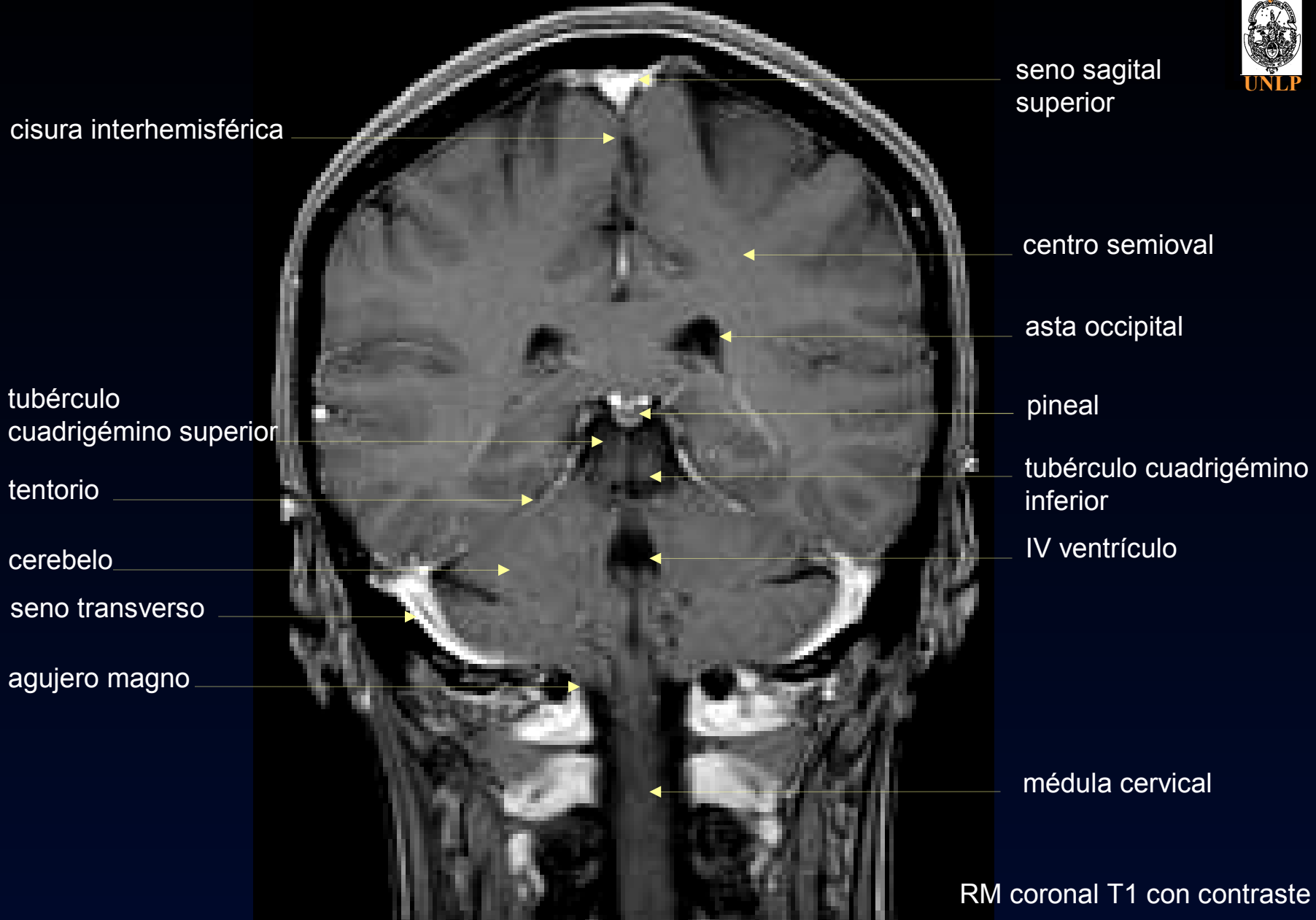


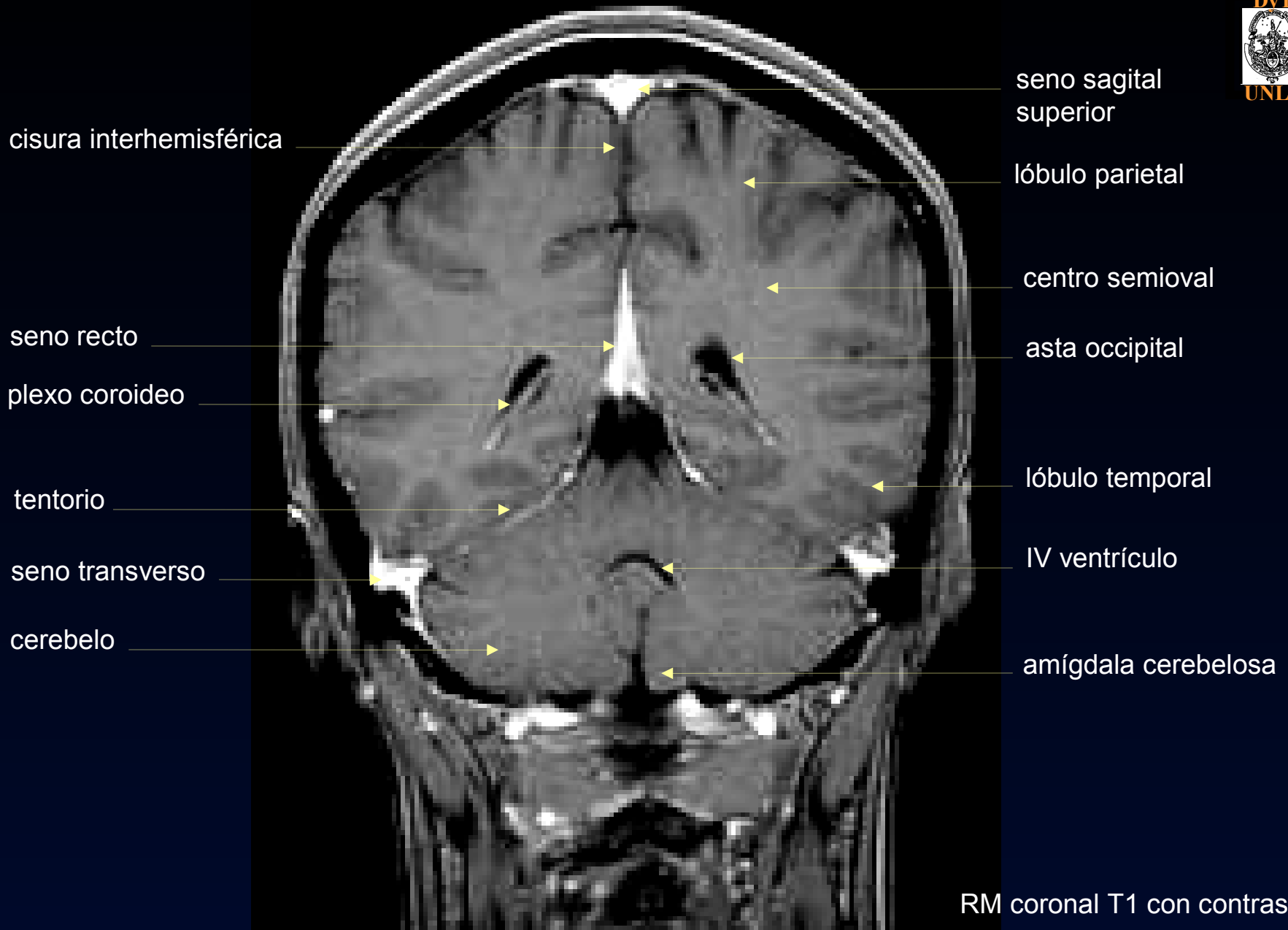


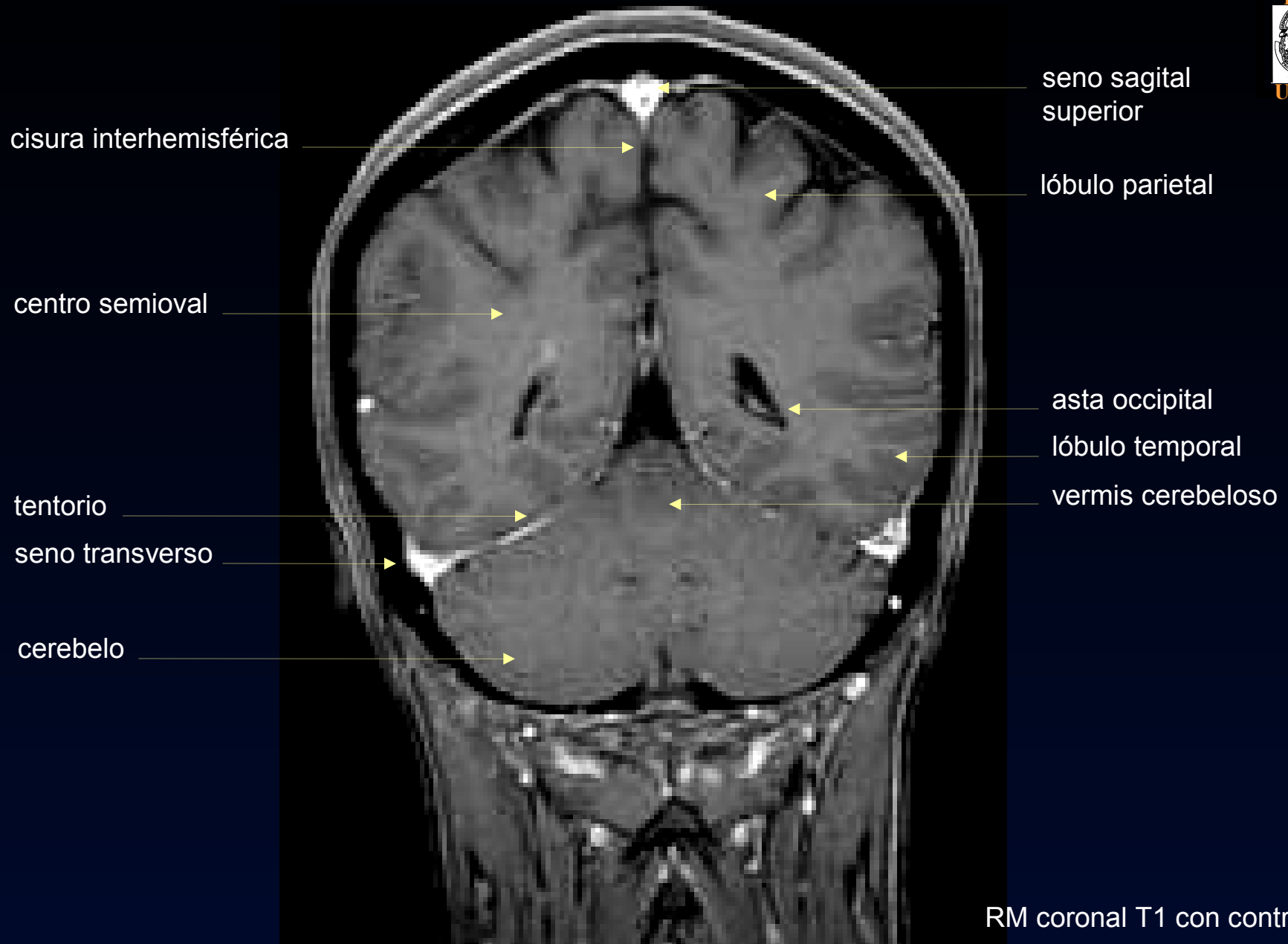


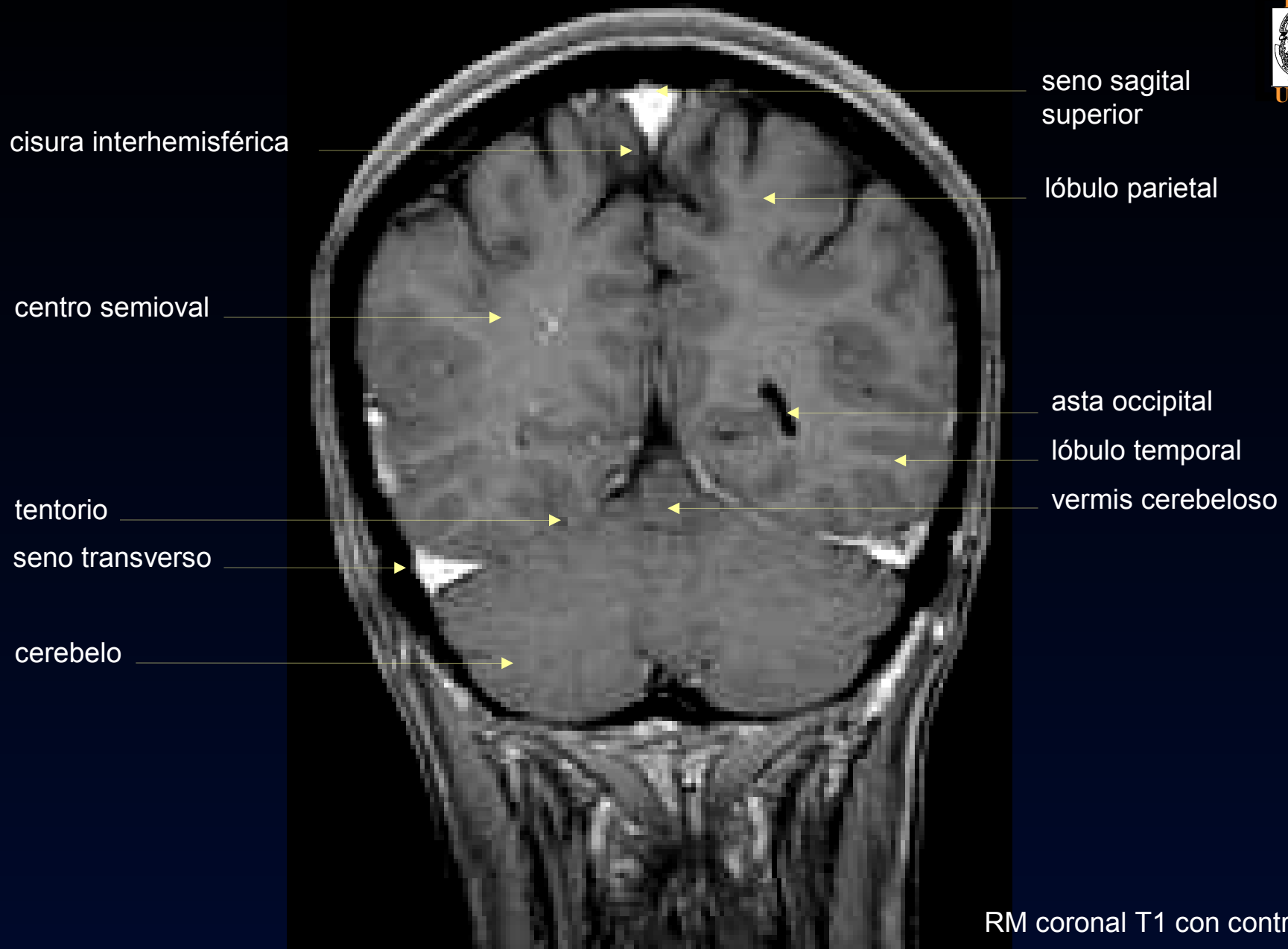


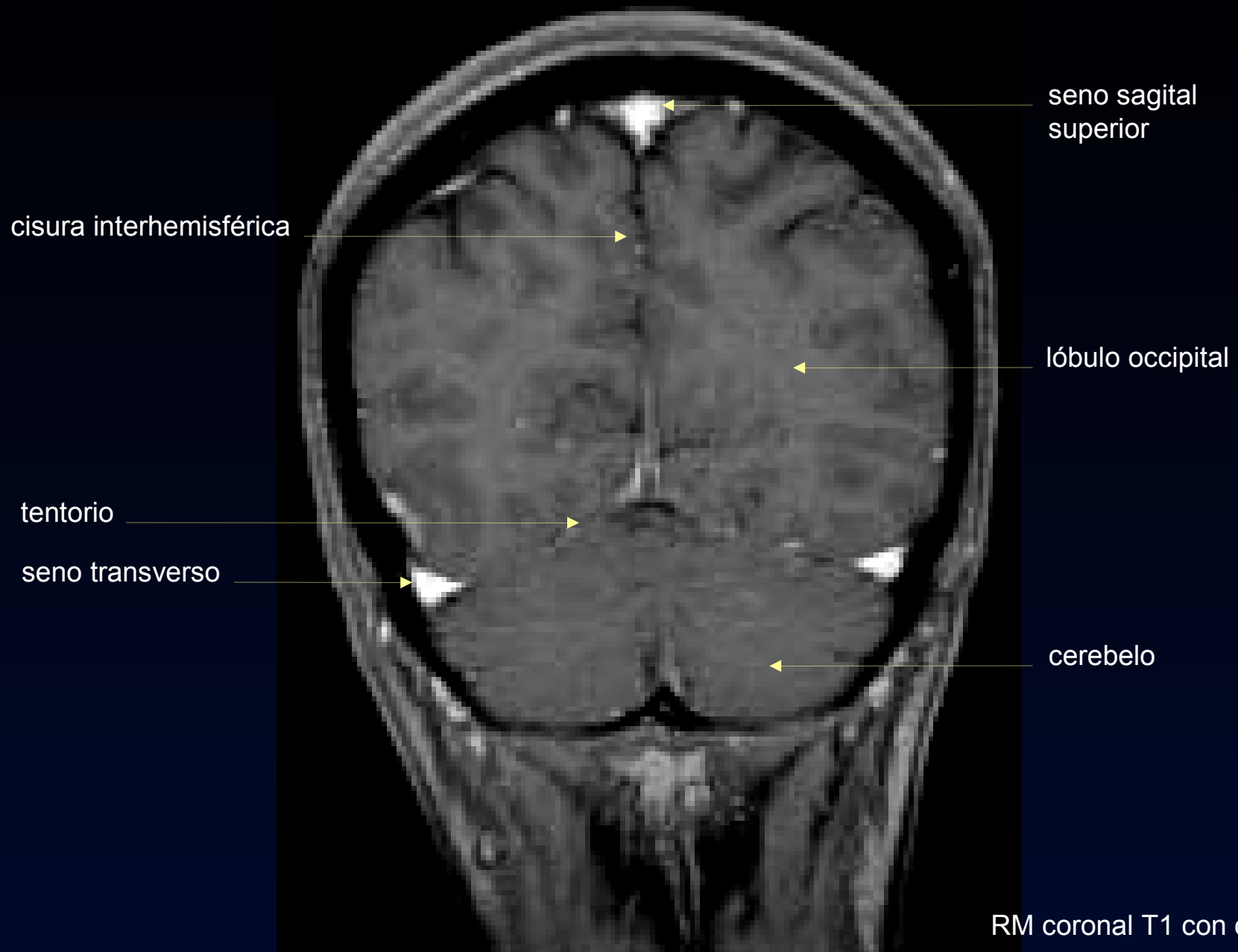




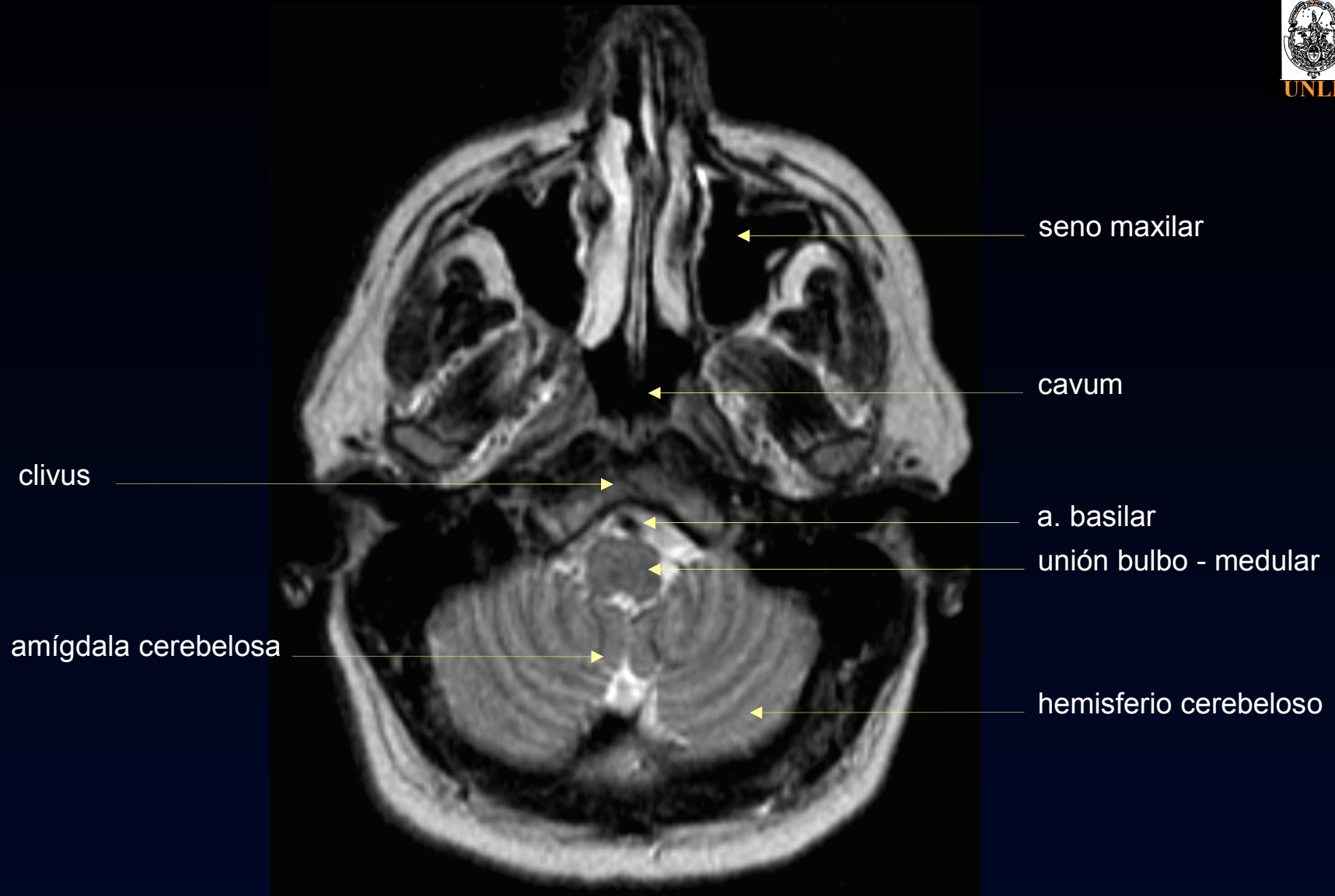


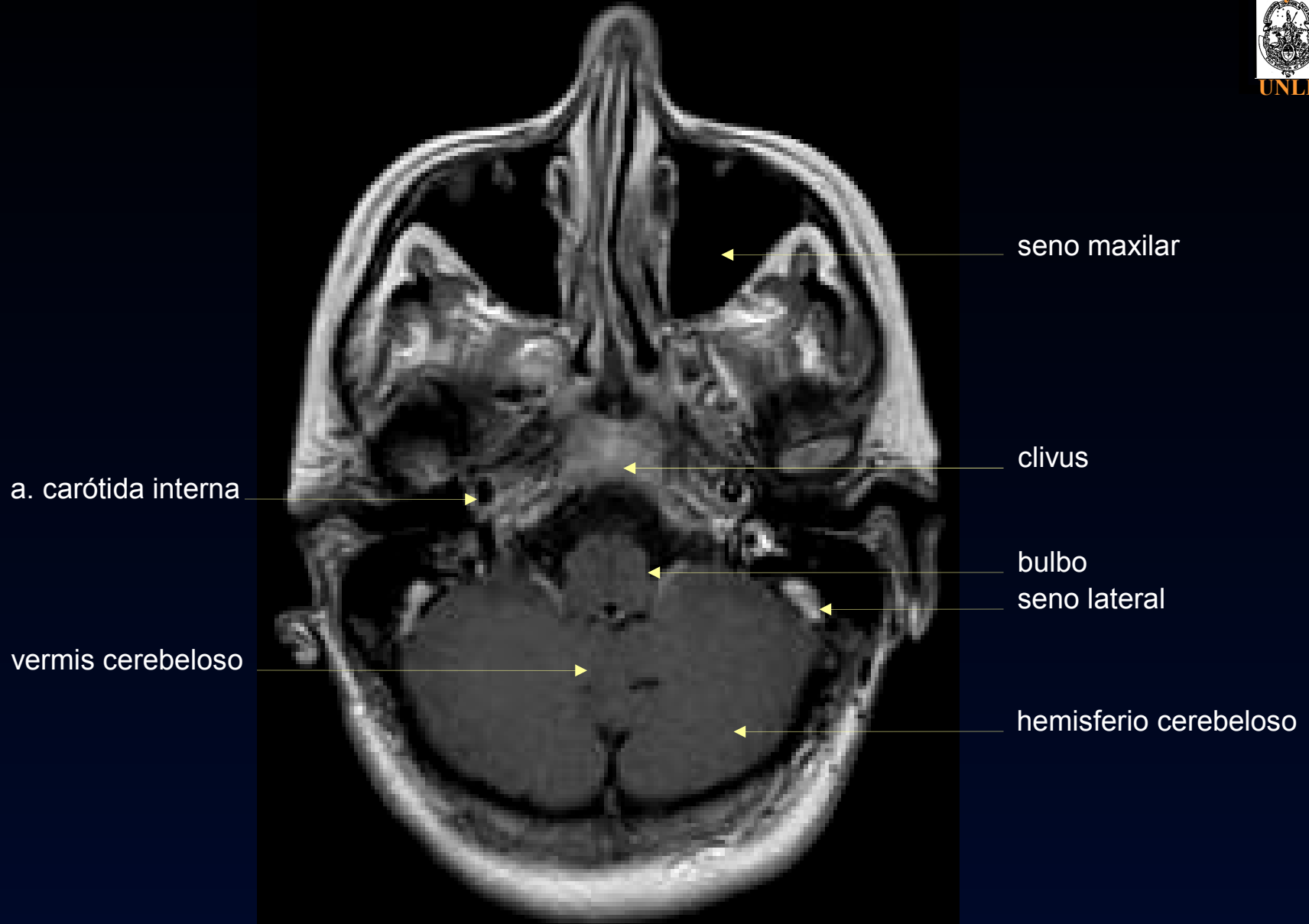


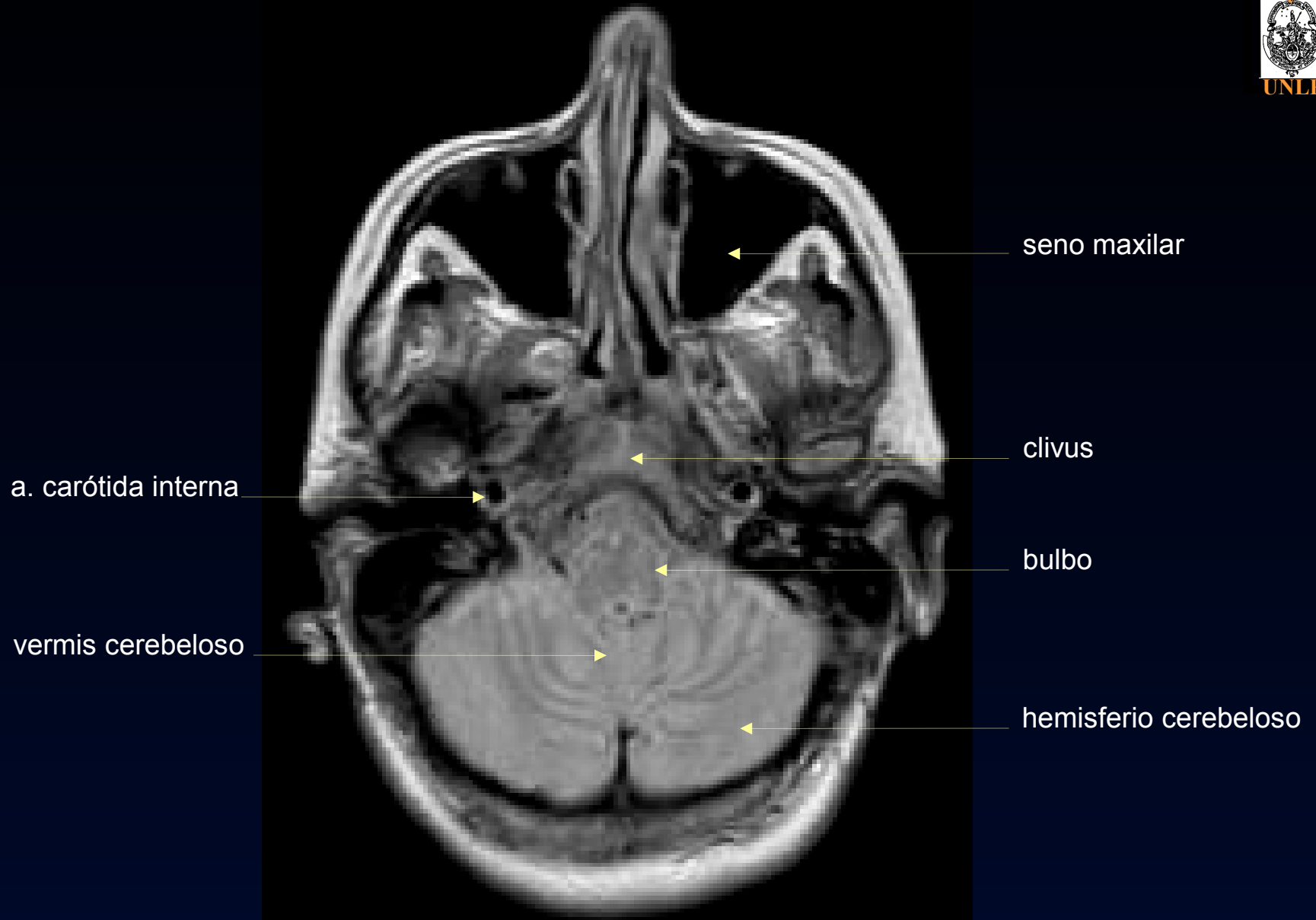


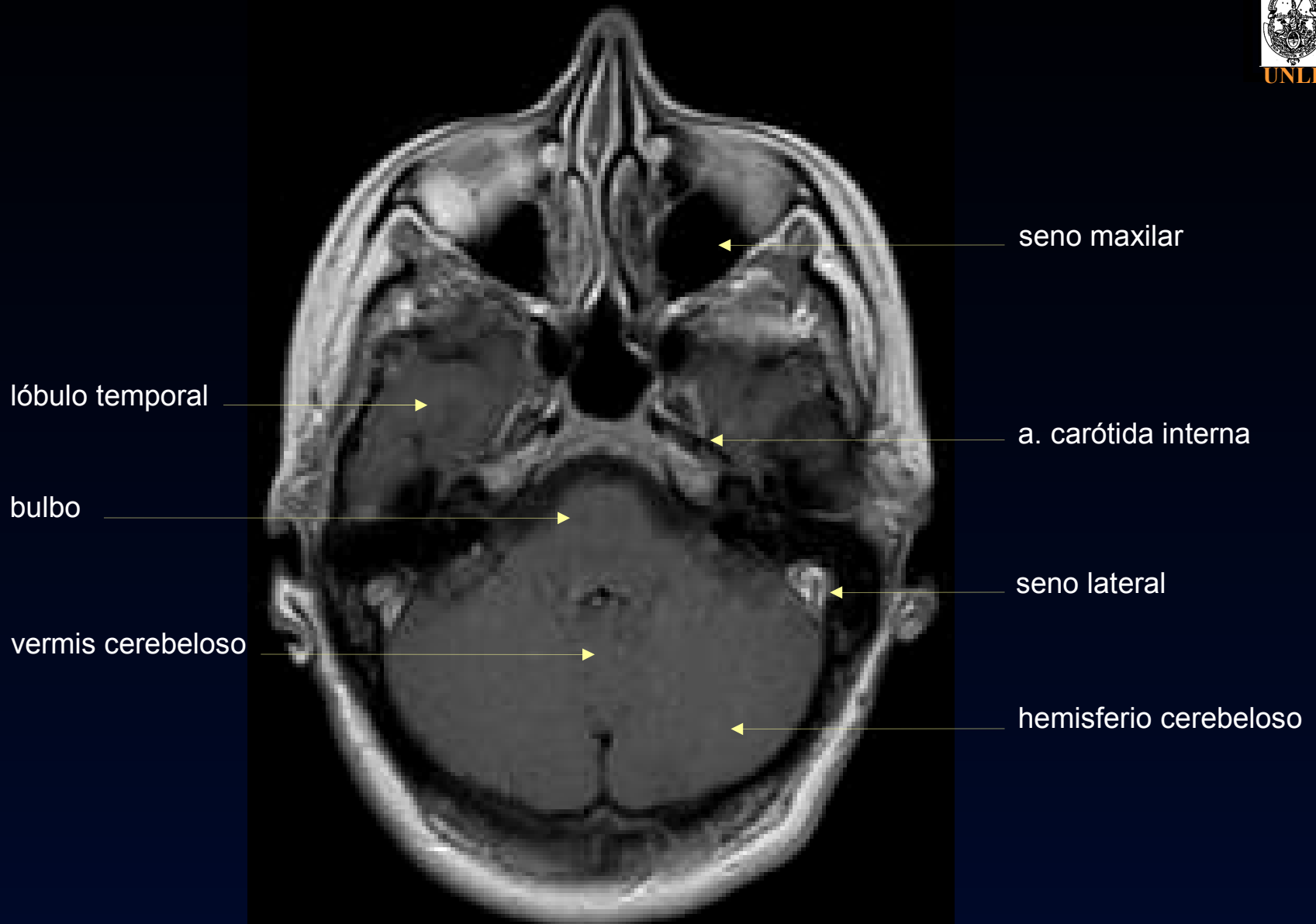


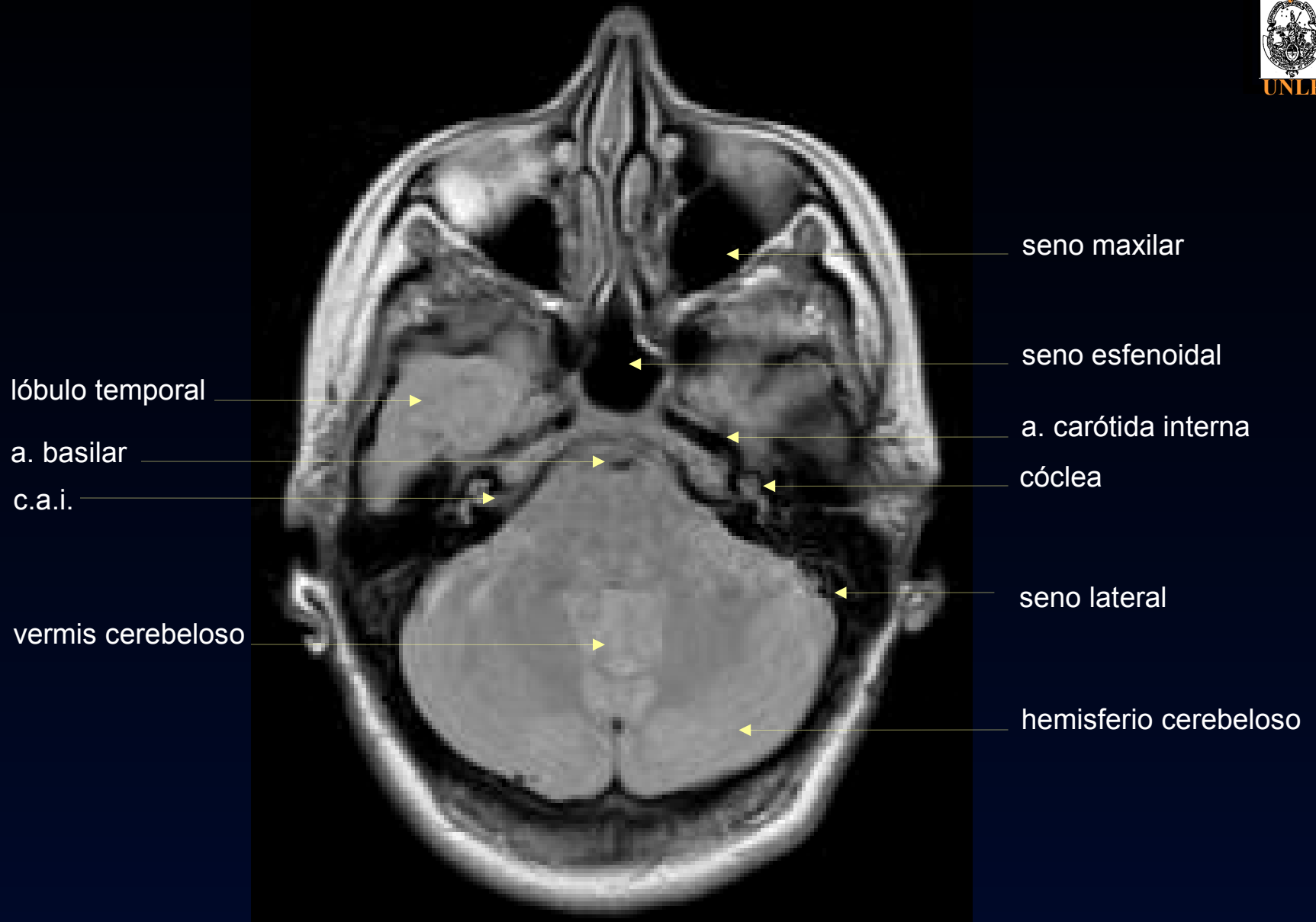


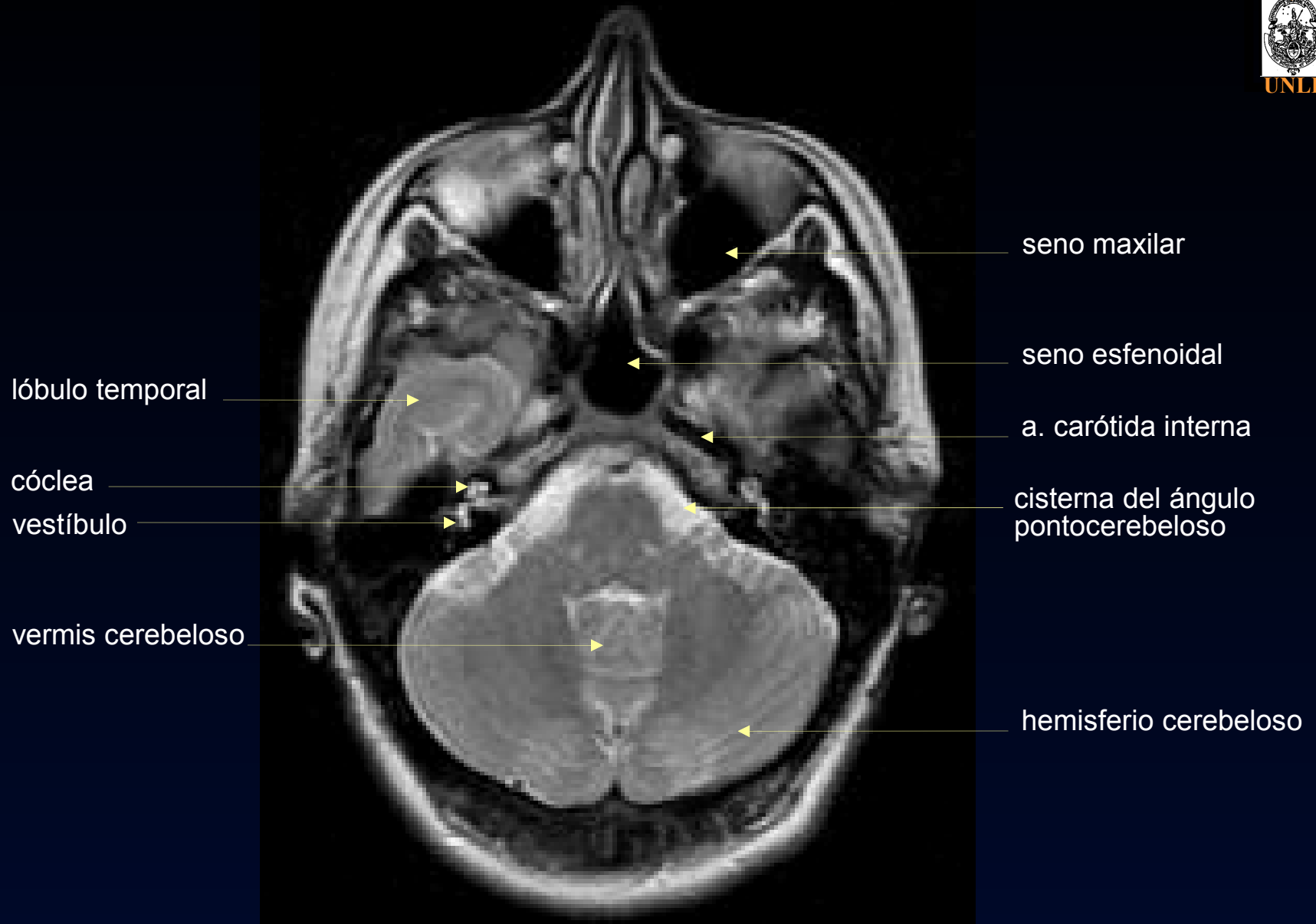












lóbulo temporal

protuberancia

vermis cerebeloso

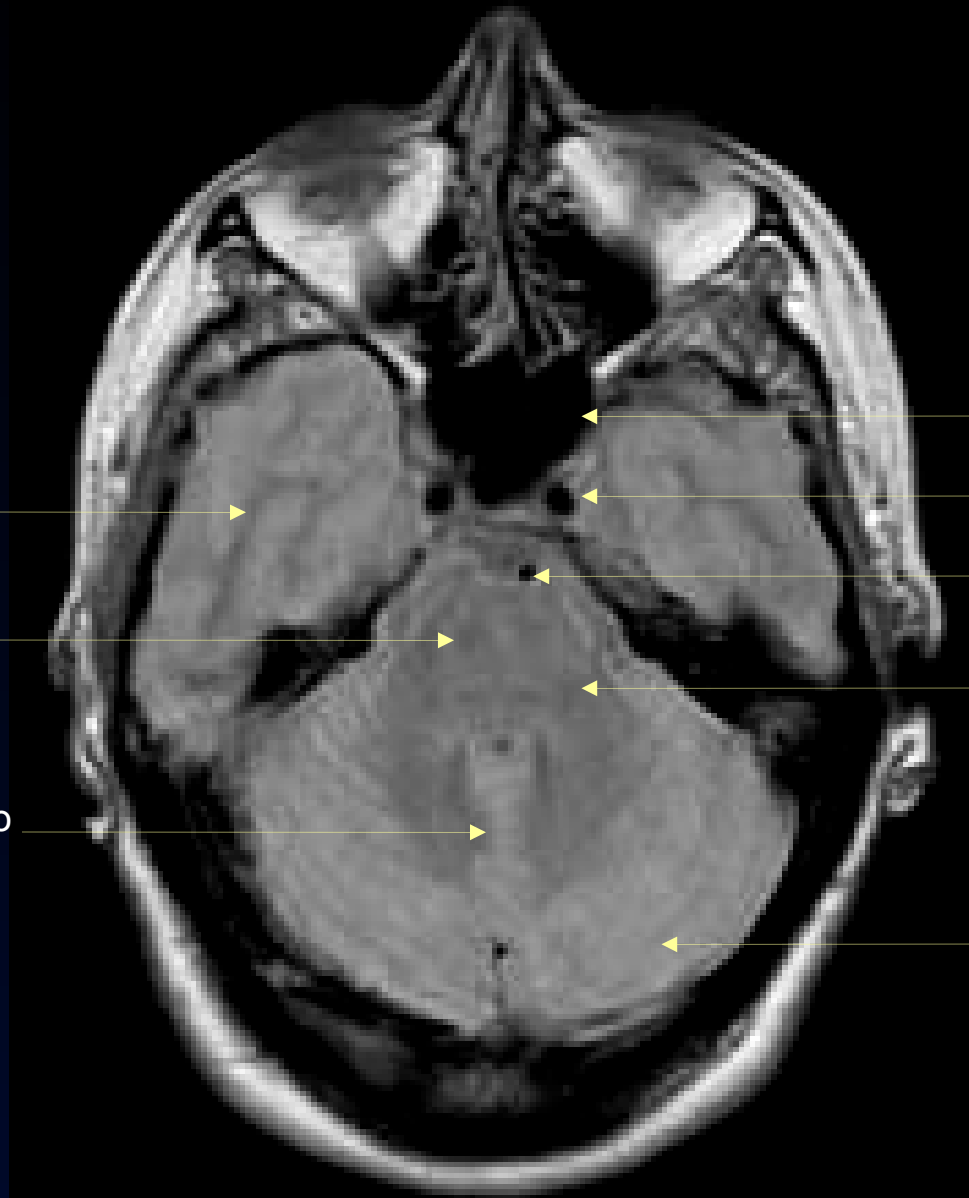
seno esfenoidal

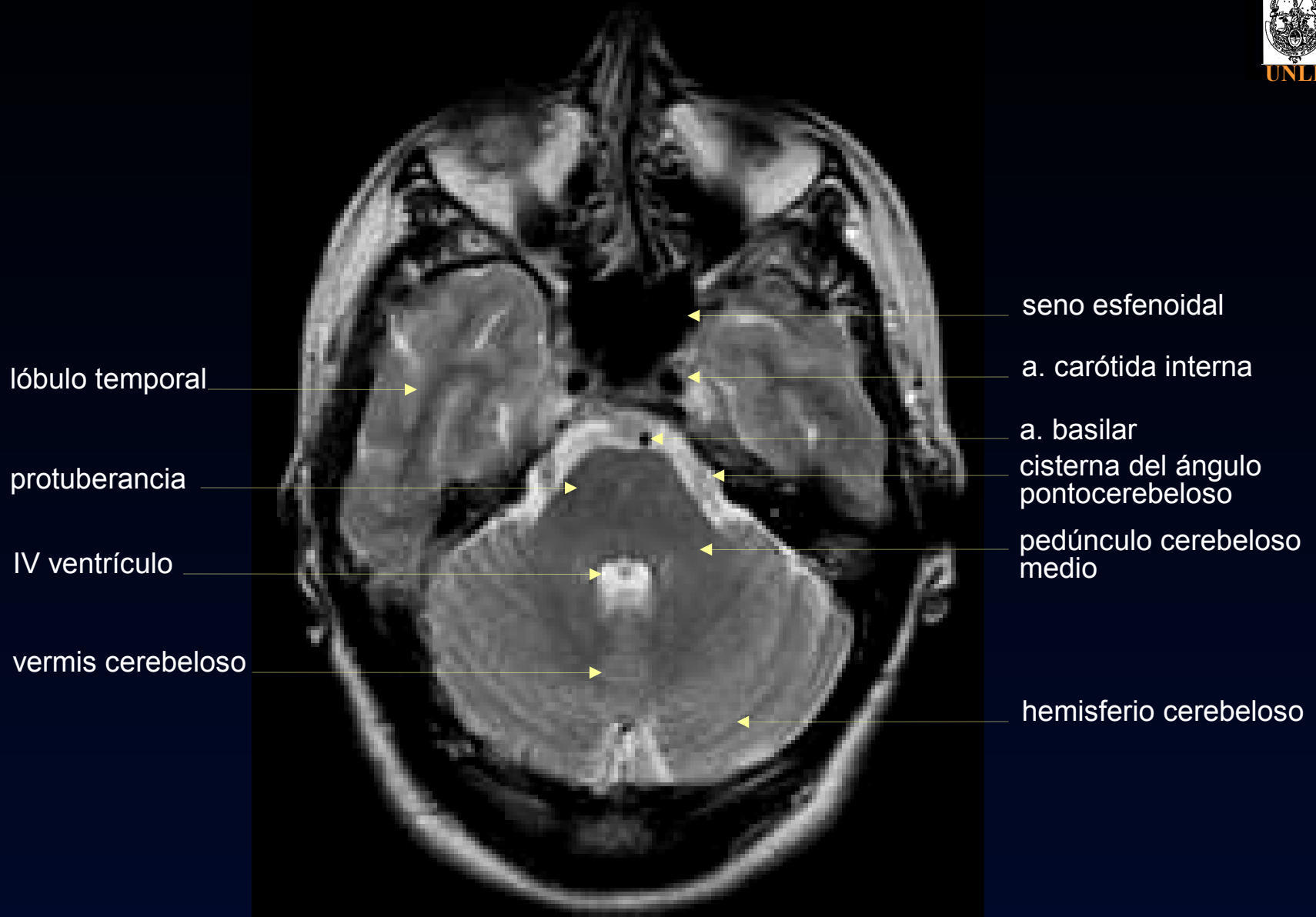
a. carótida interna

a. basilar

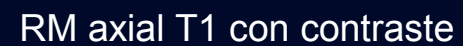
pedúnculo cerebeloso  
medio

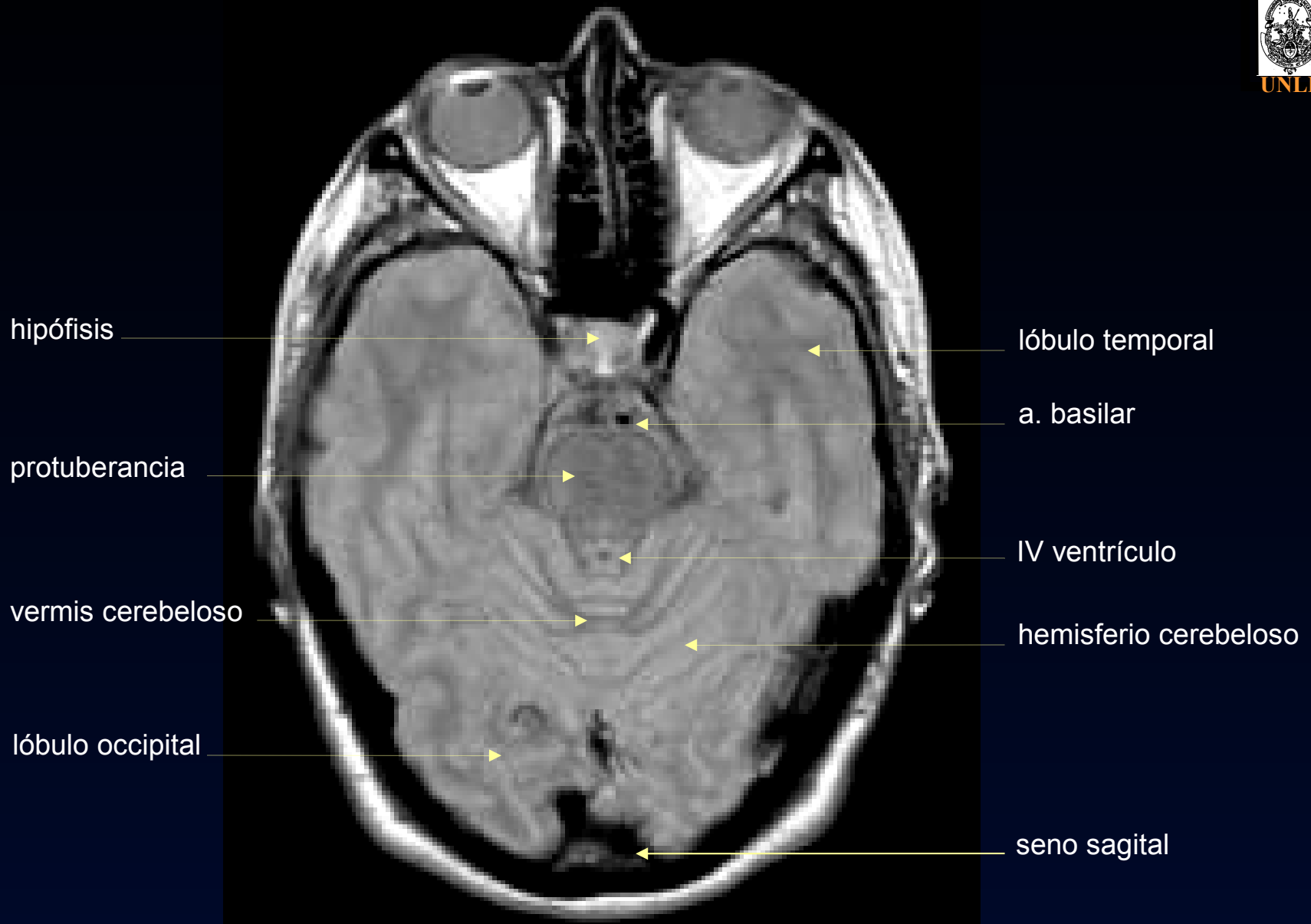
hemisferio cerebeloso

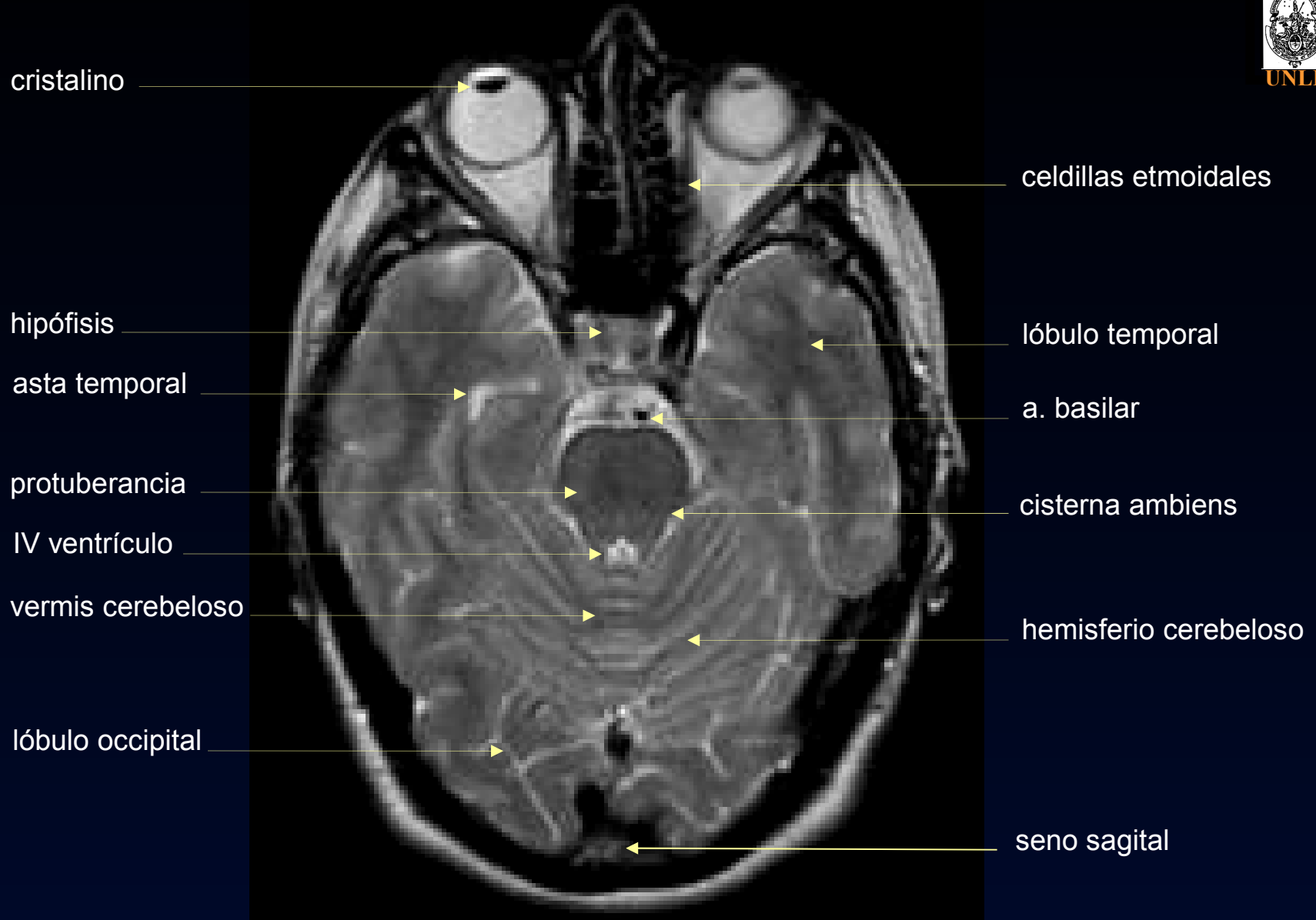

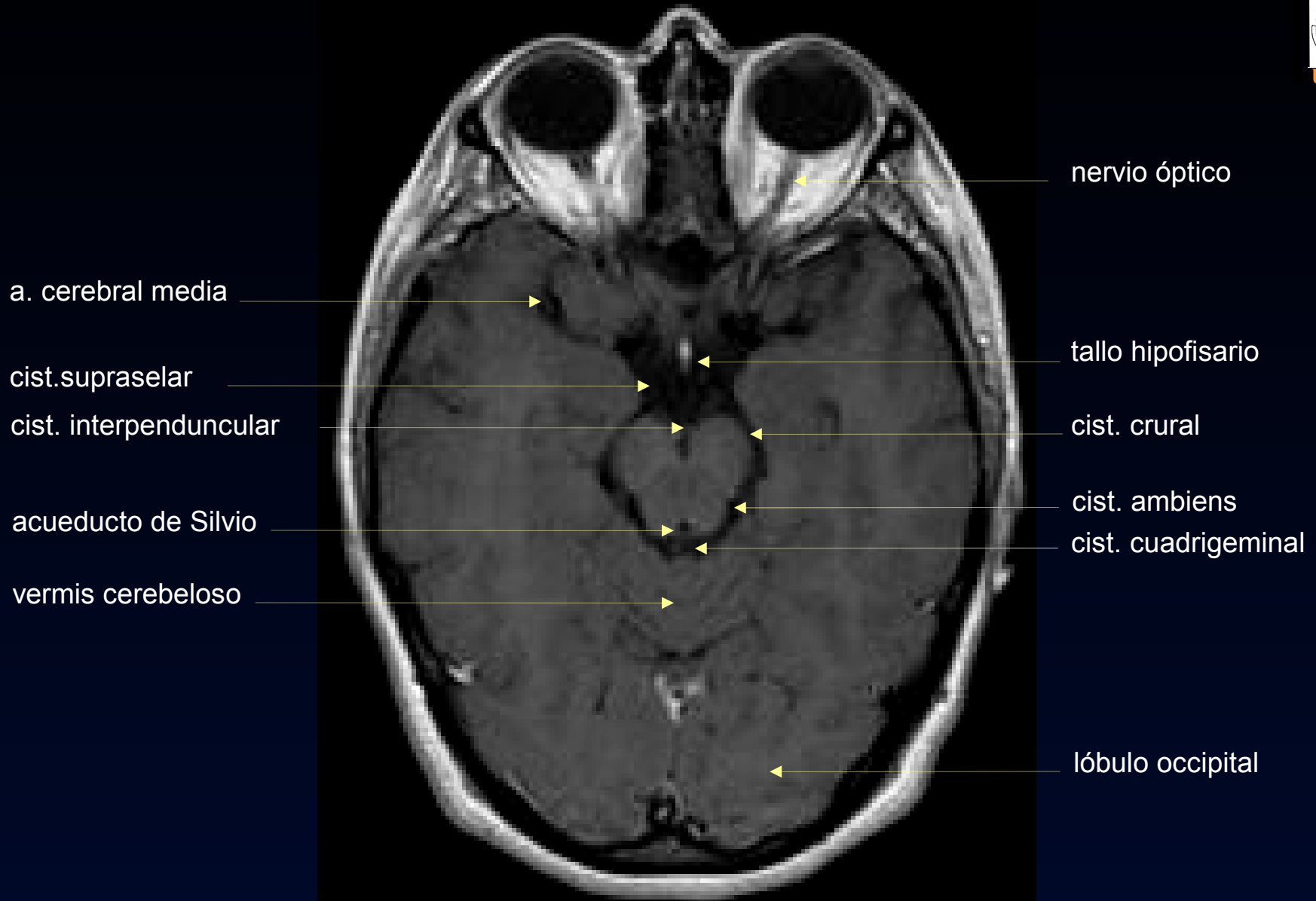


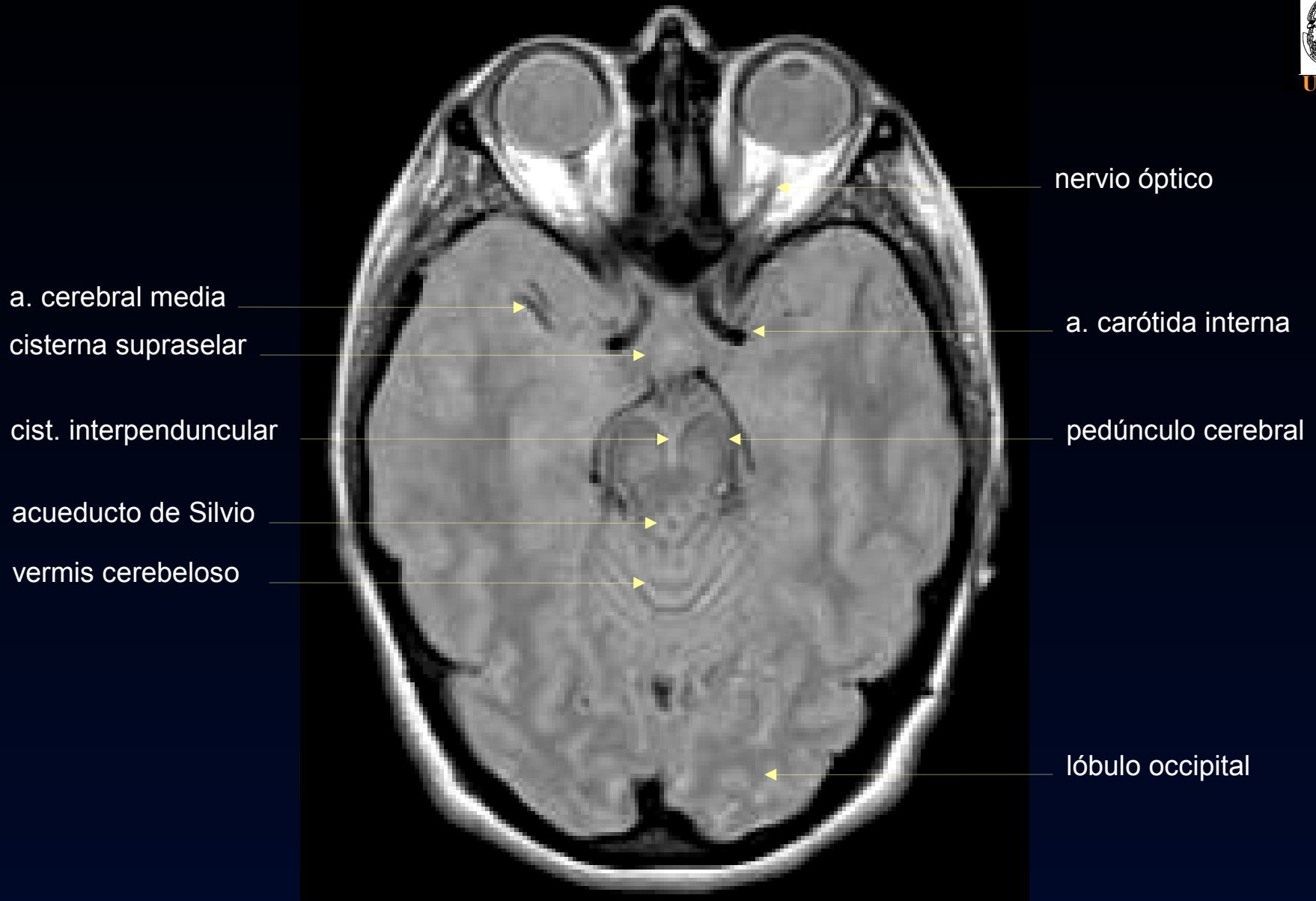


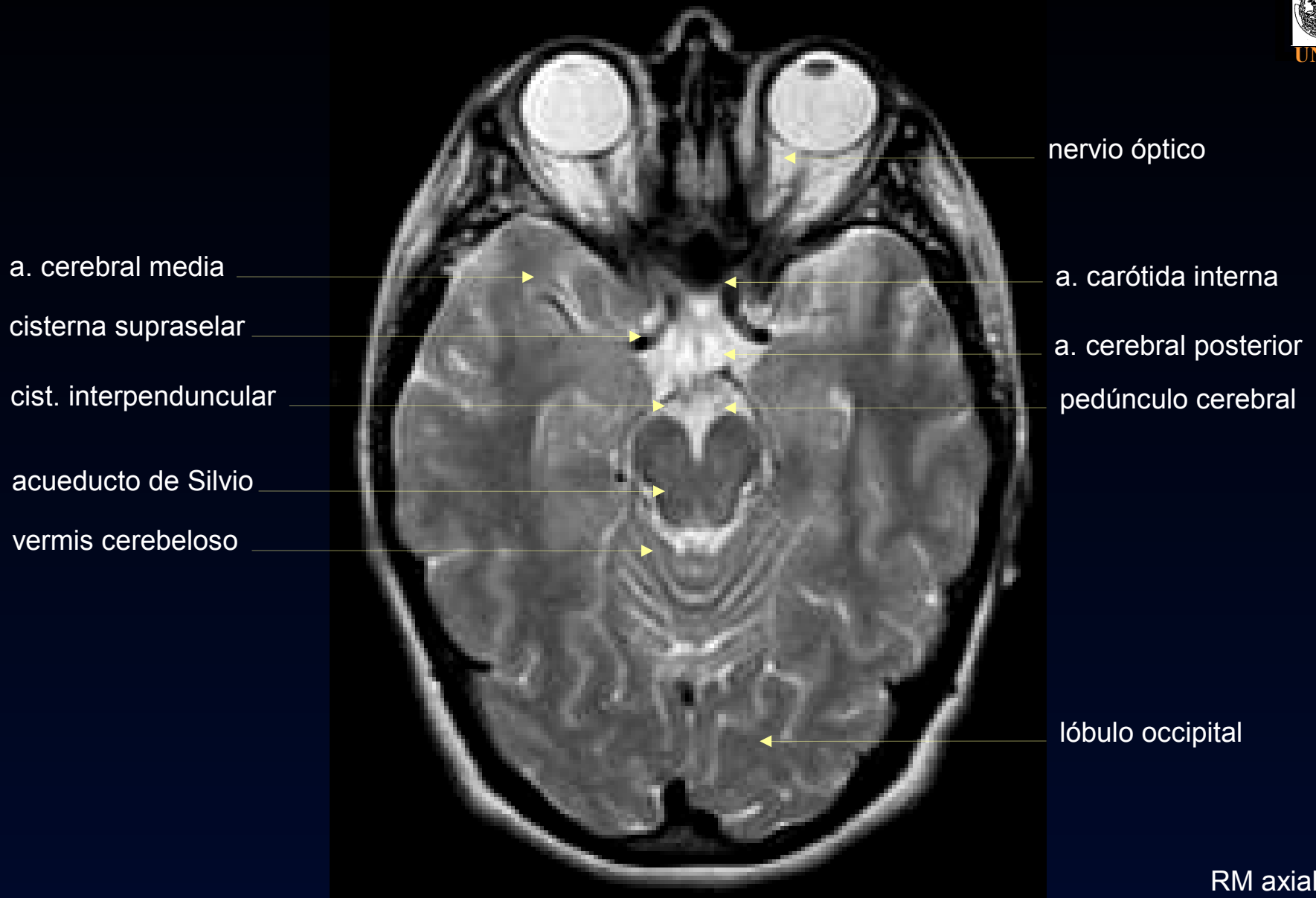












circunvolución supraorbitaria

a.cerebral media  
(a.silviana)

tracto óptico

sustancia negra

núcleo rojo

lóbulo temporal

lóbulo occipital

circunvolución recta

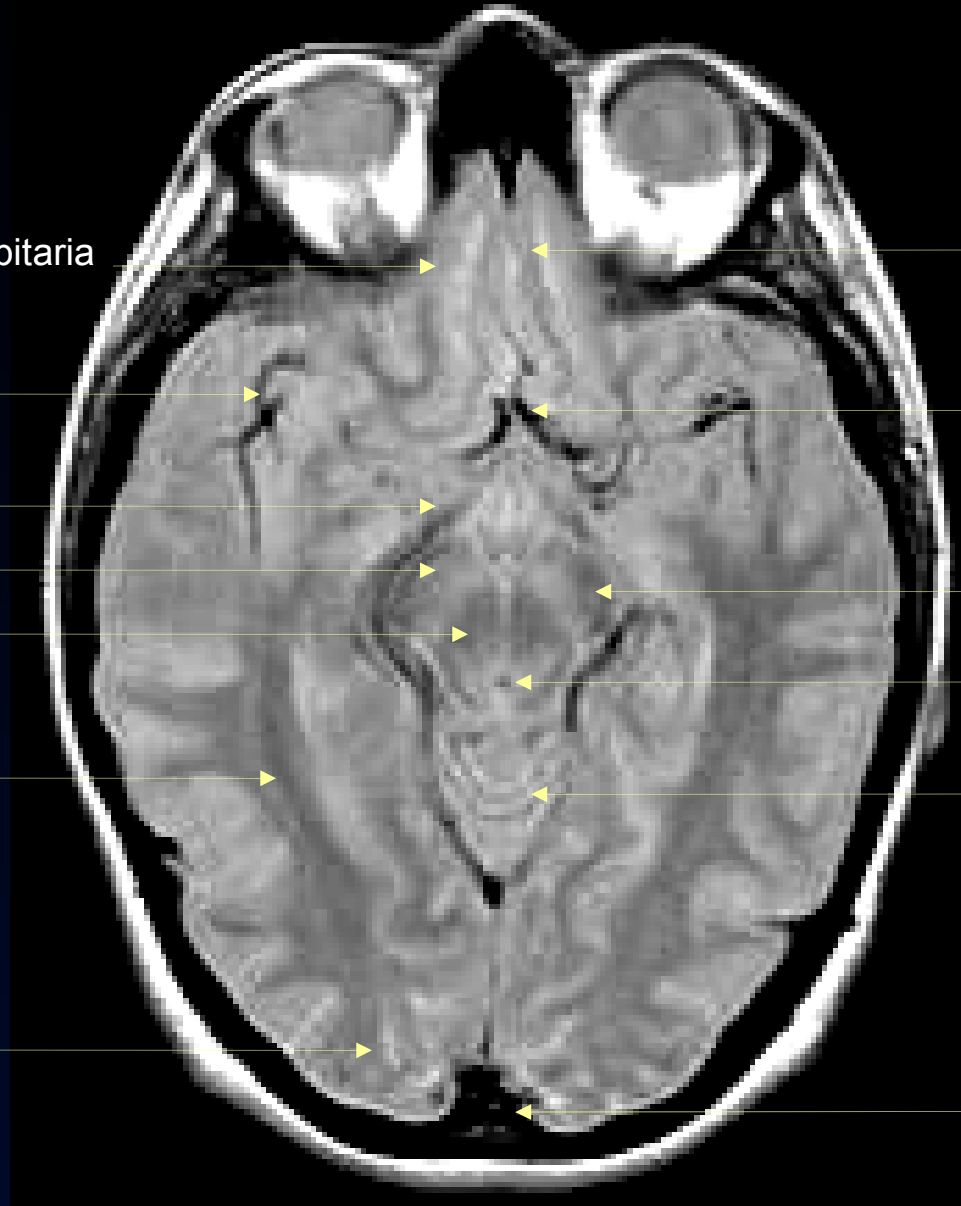a. cerebral anterior

pedúnculo cerebral

acueducto de Silvio

vermis cerebeloso

seno sagital superior



circunvolución supraorbitaria

a. cerebral media

tracto óptico

sustancia negra

núcleo rojo

cisterna cuadrigeminal

lóbulo temporal

lóbulo occipital

circunvolución recta

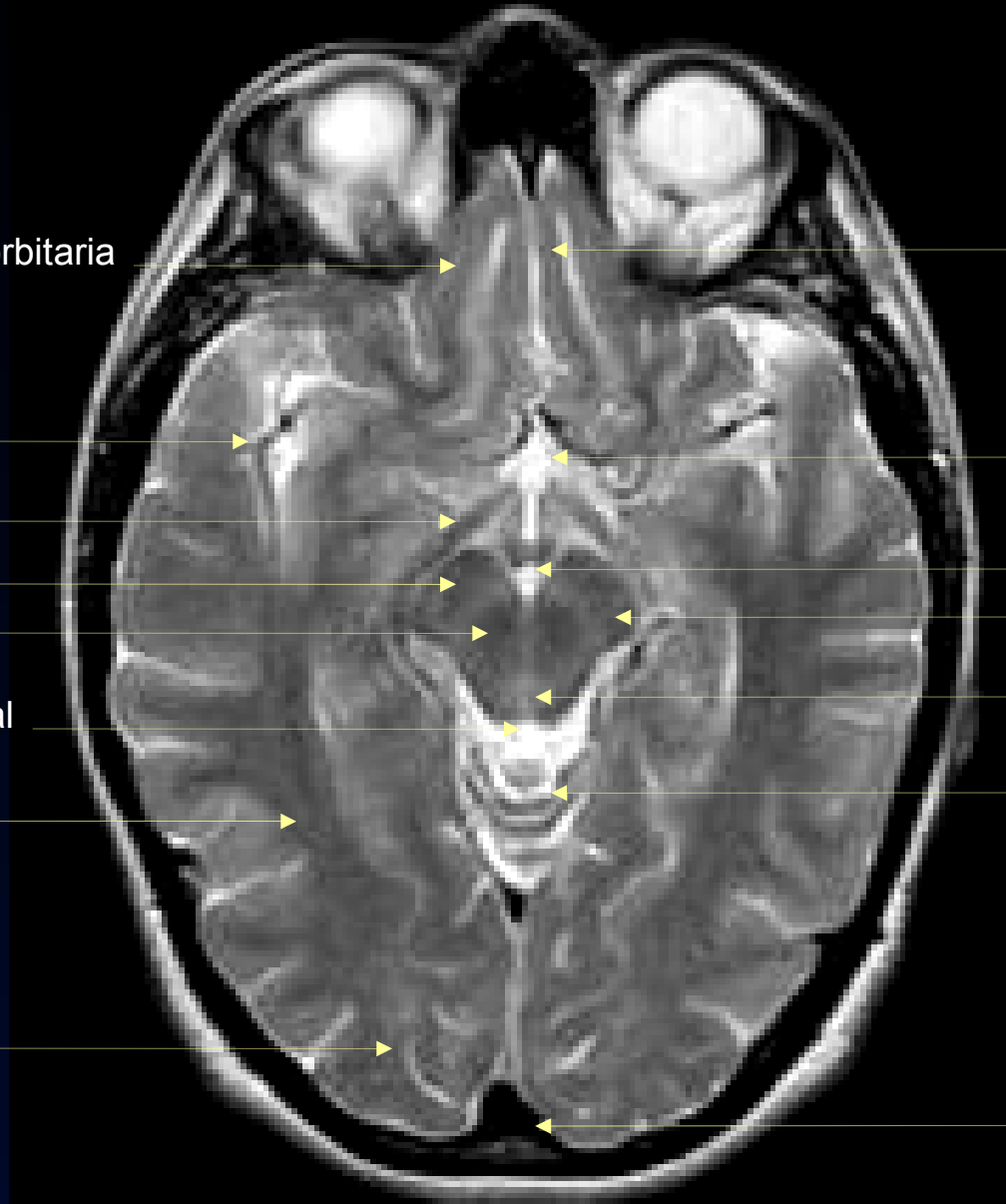cisterna supraselar

cisterna interpeduncular  
pedúnculo cerebral

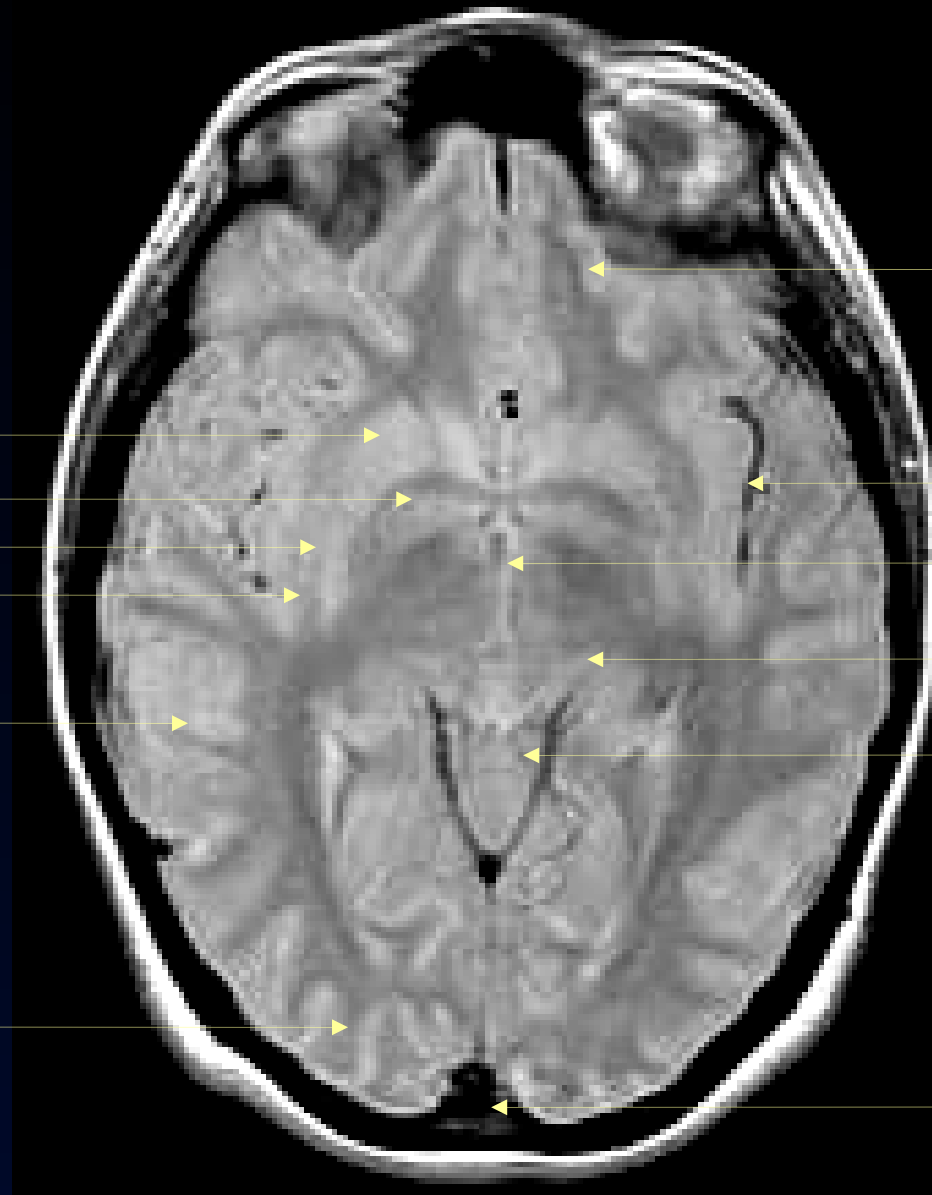
acueducto de Silvio

vermis cerebeloso

seno sagital superior







lóbulo frontal

ínsula

III ventrículo

tálamo

cisterna vermiana superior

seno sagital superior

RM axial Densidad Protónica

**núcleo lenticular**

putamen

globo pálido

claustró

cápsula externa

lóbulo temporal

lóbulo occipital

lóbulo frontal

putamen

globo pálido

cápsula interna

cápsula externa

lóbulo temporal

lóbulo occipital

cisura de Silvio

ínsula

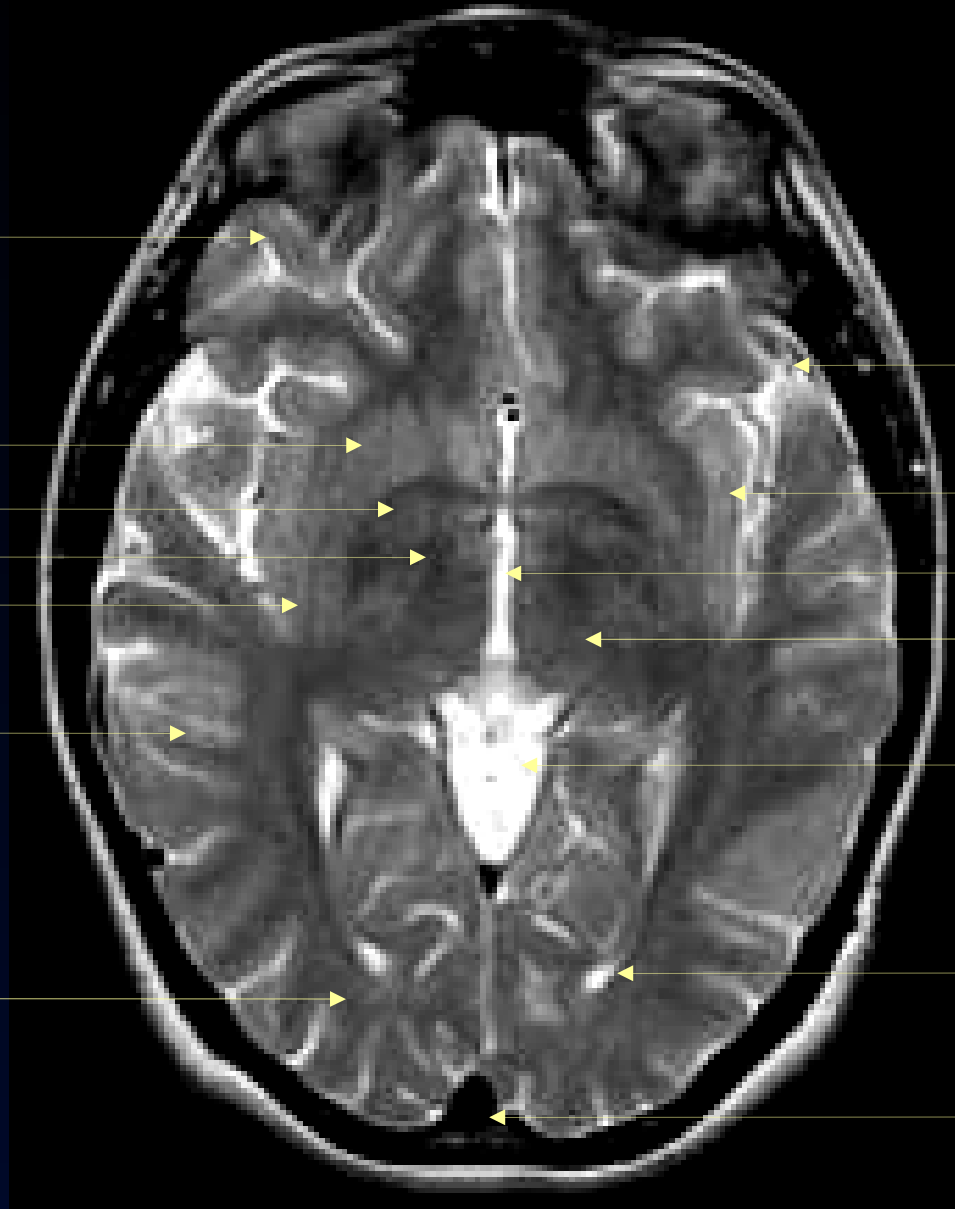
III ventrículo

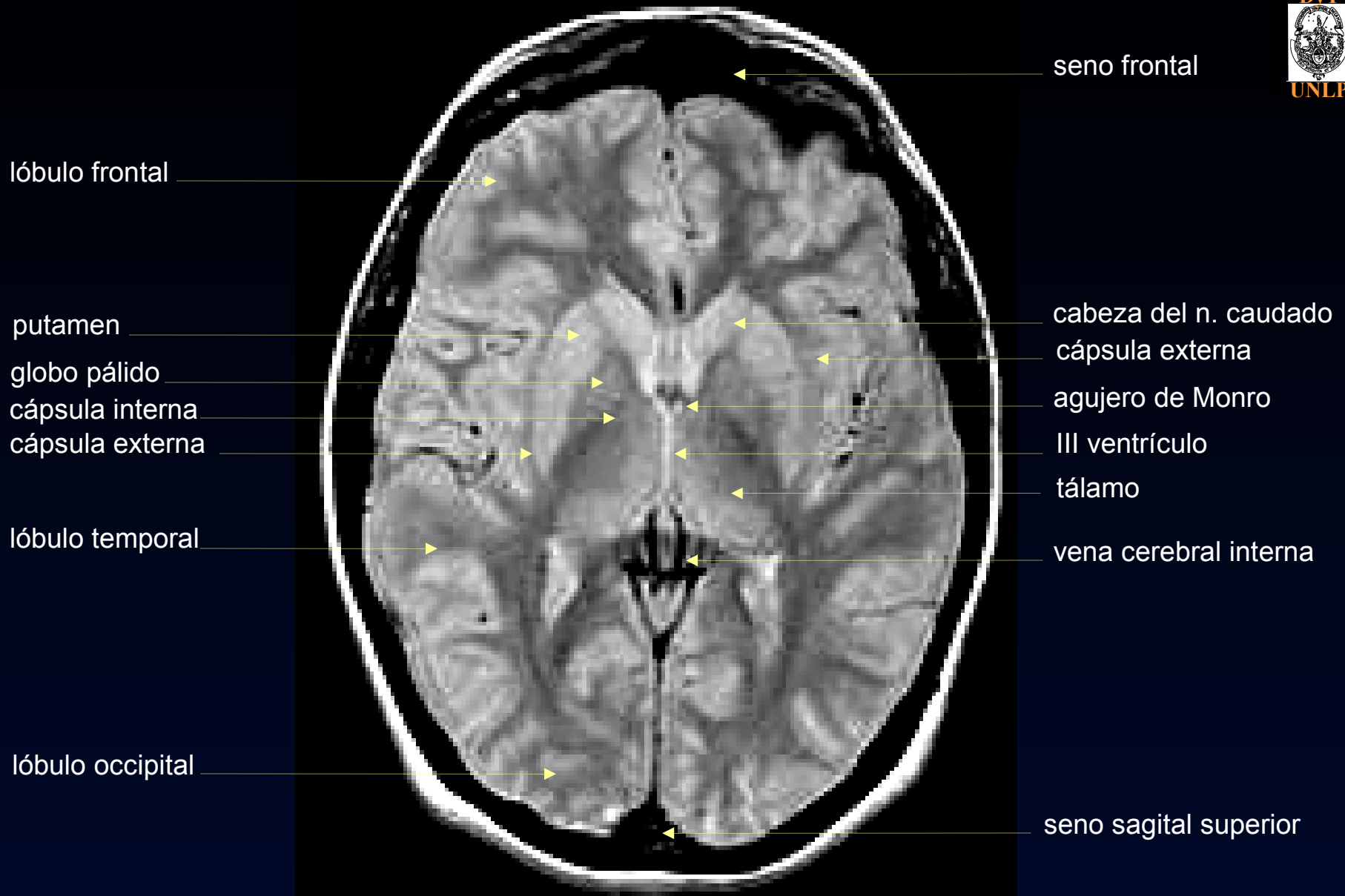
tálamo

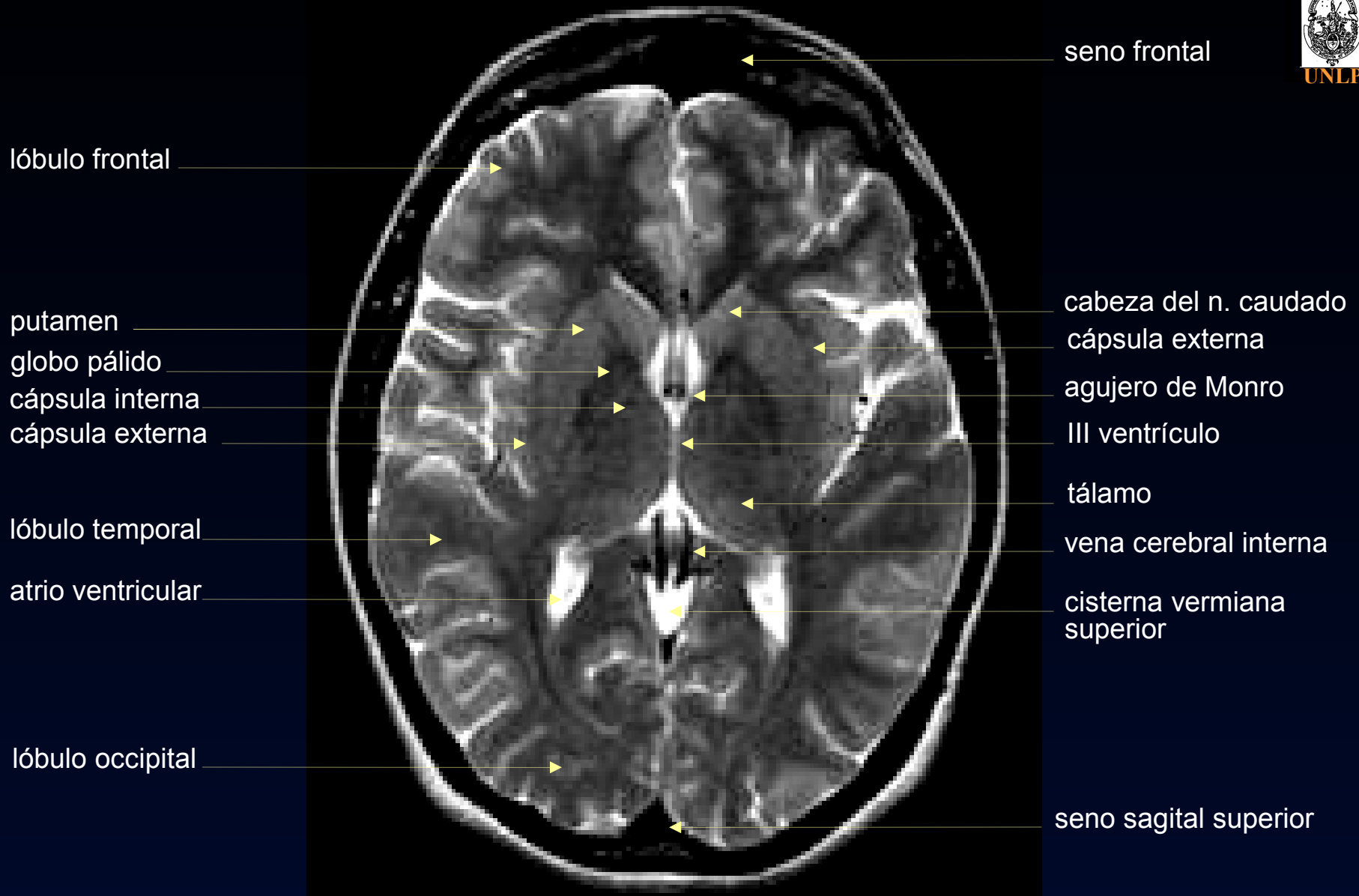cisterna vermiana superior

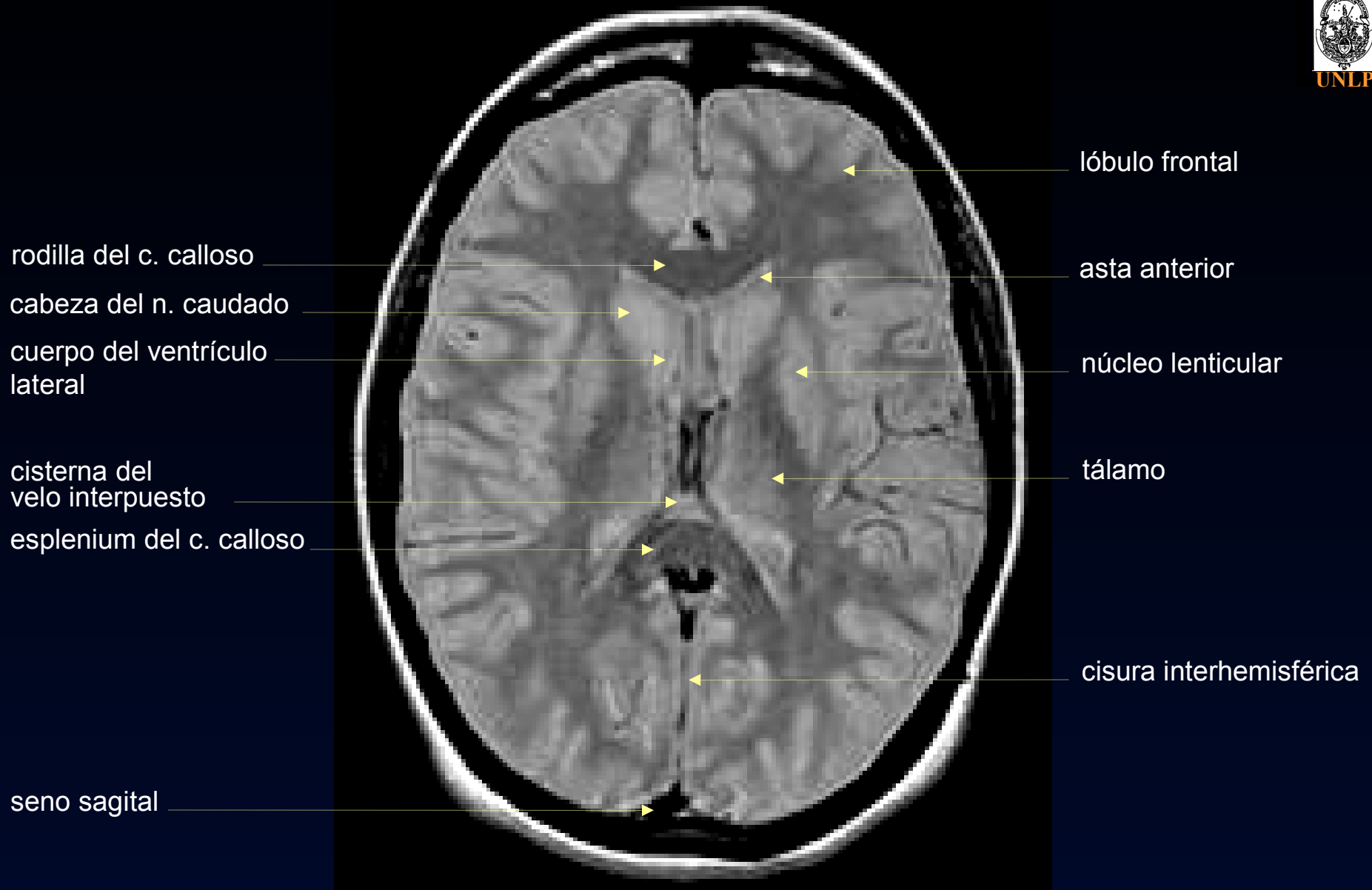
asta occipital

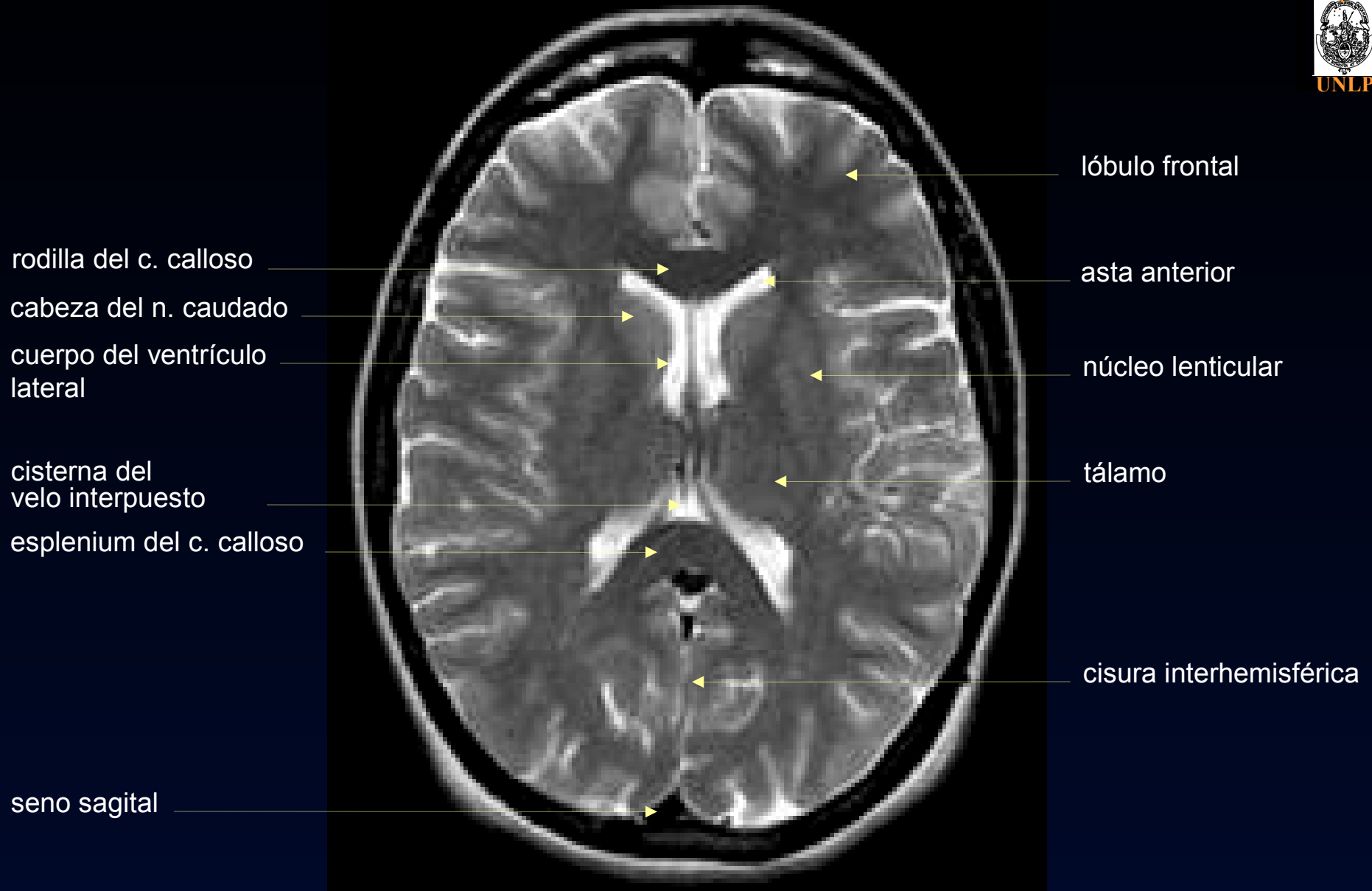
seno sagital superior

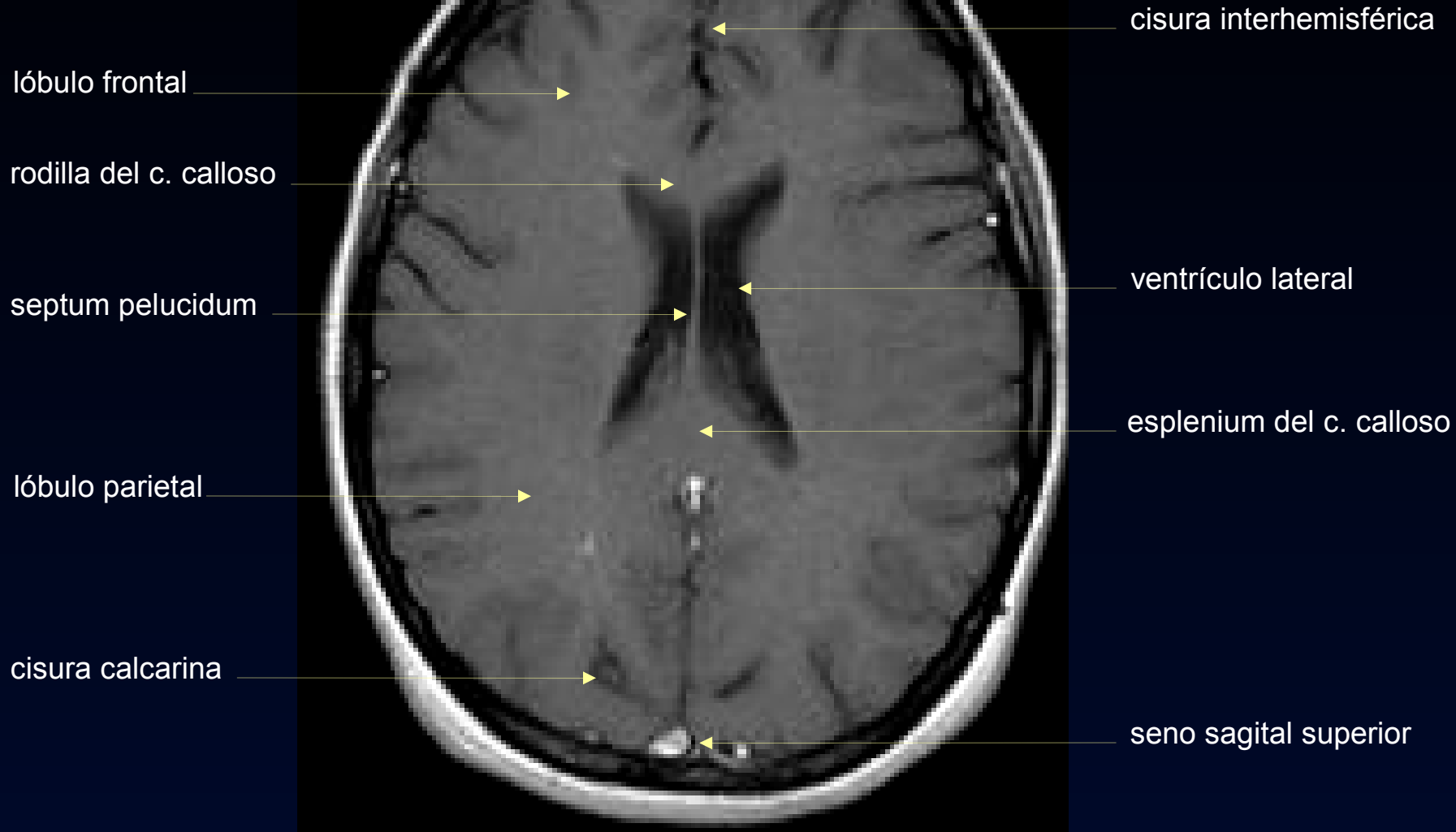












lóbulo frontal

rodilla del c. calloso

septum pelucidum

lóbulo parietal

cisura calcarina

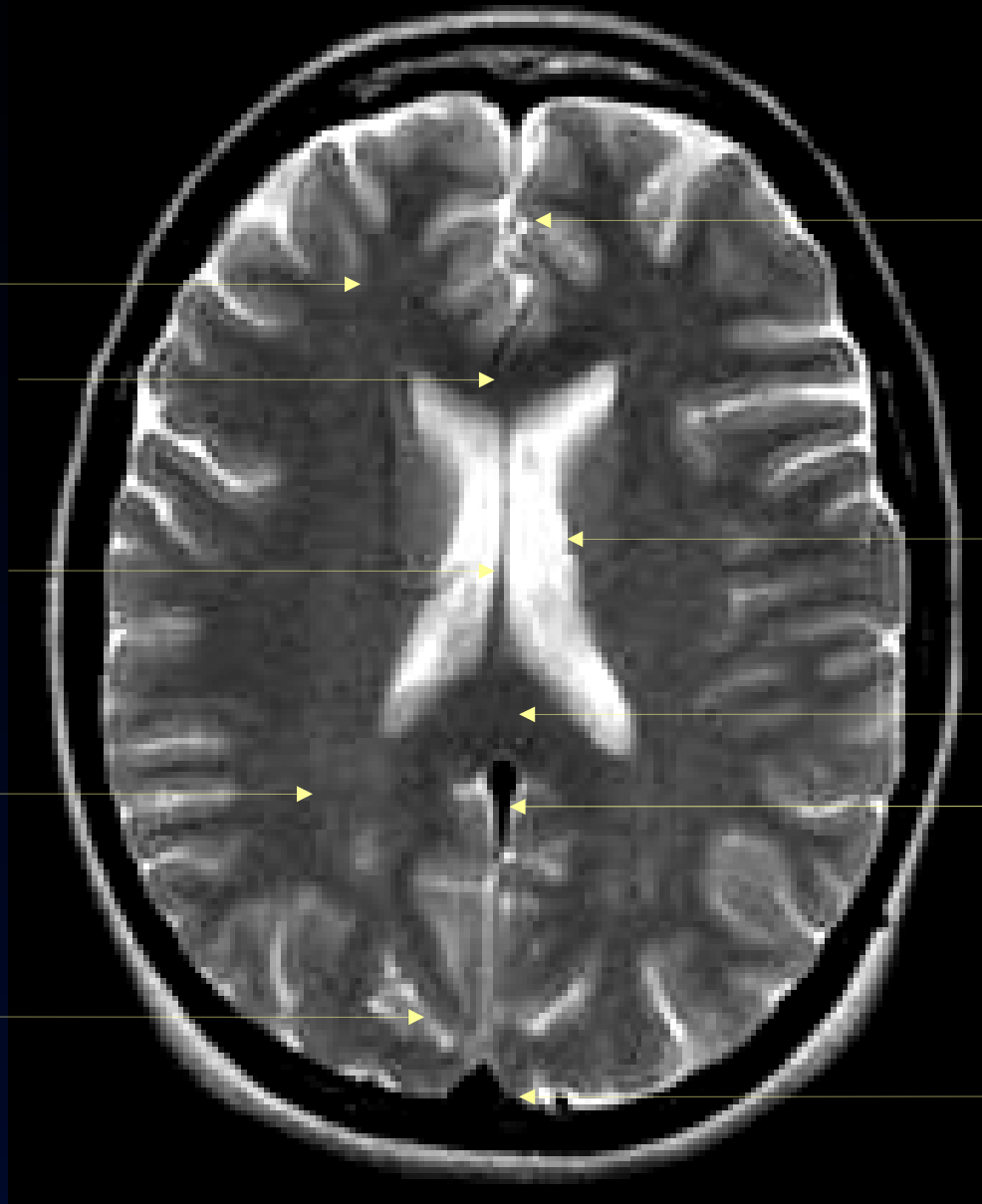cisura interhemisférica

ventrículo lateral

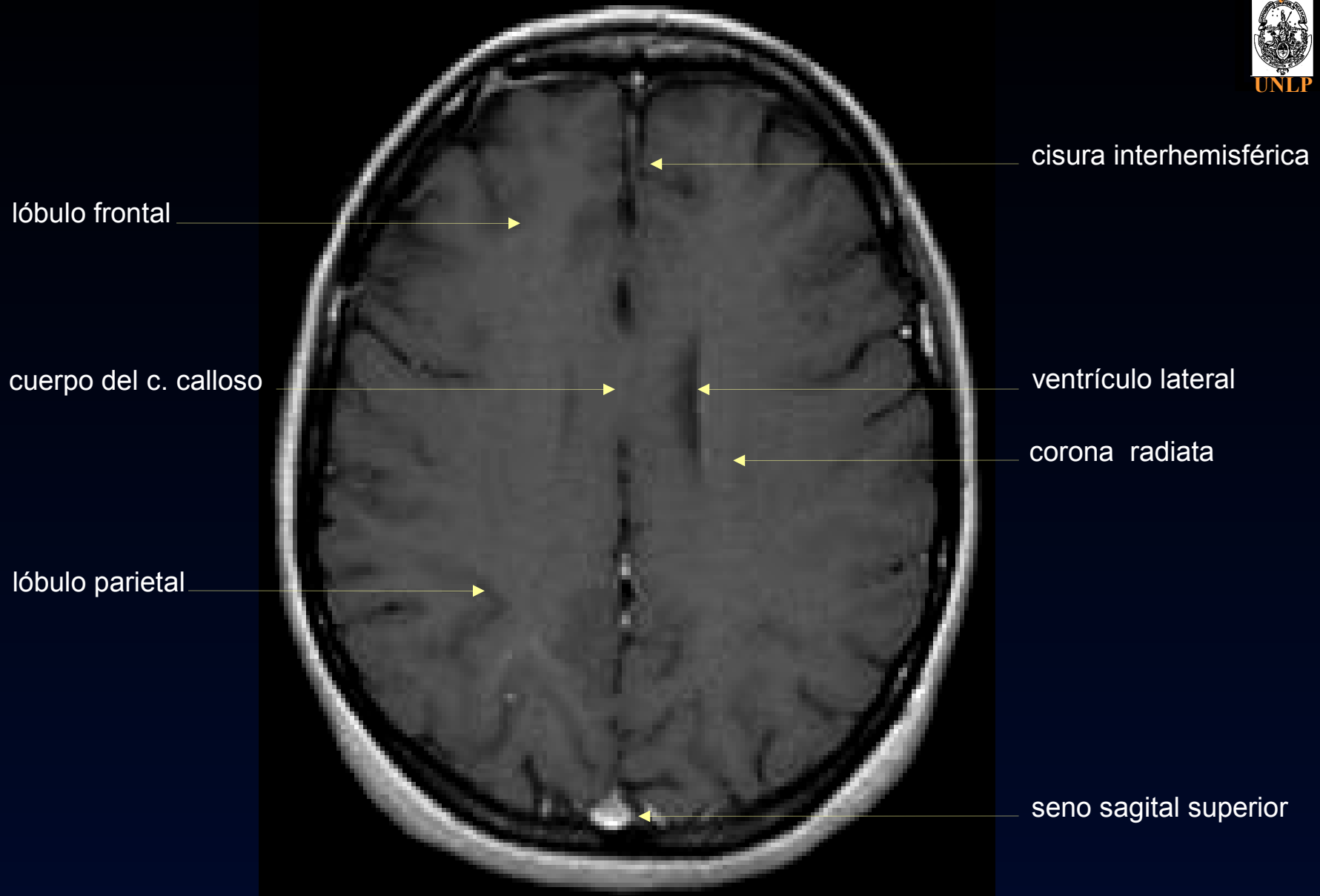
esplenium del c. calloso

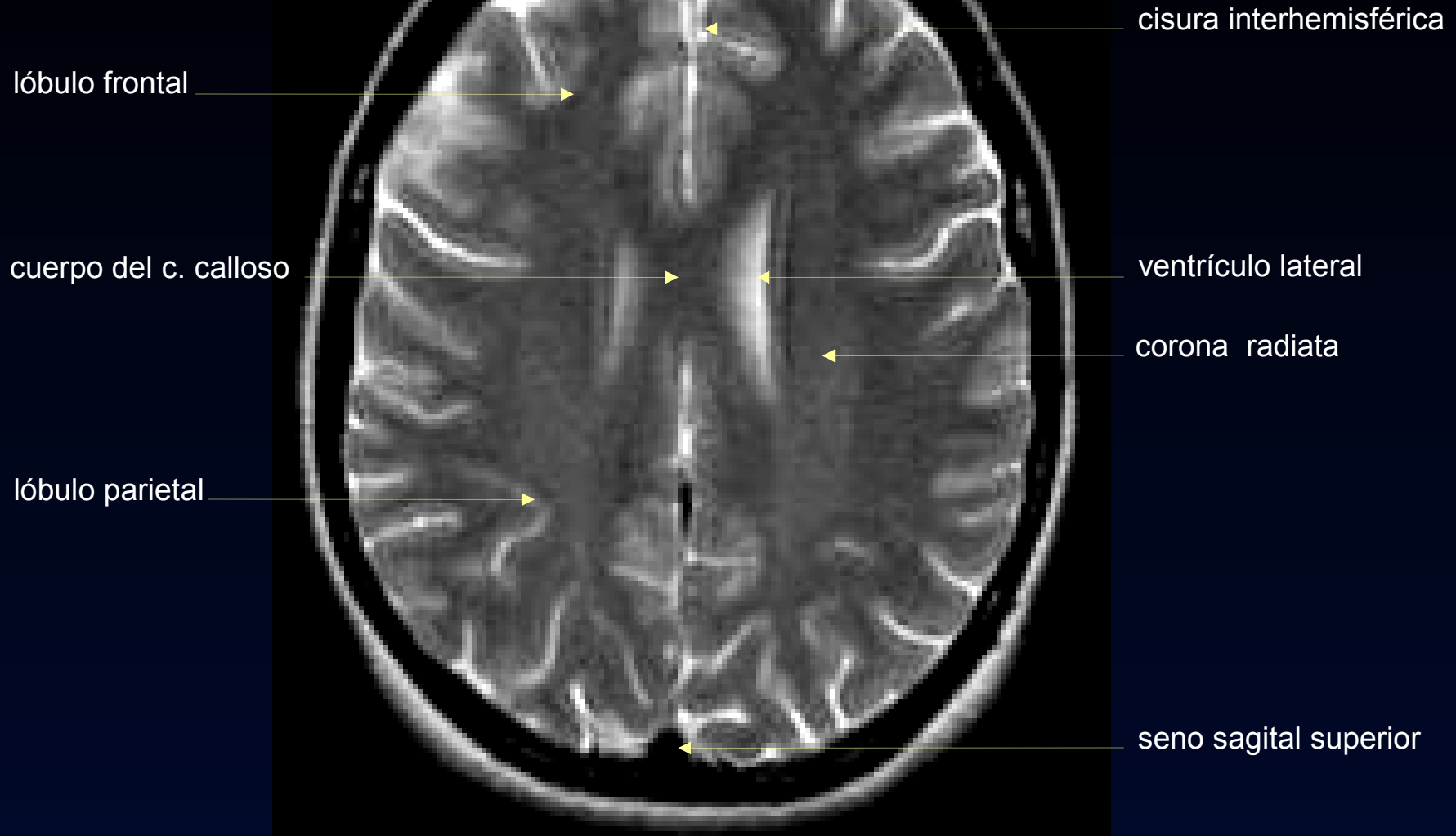
seno sagital inferior

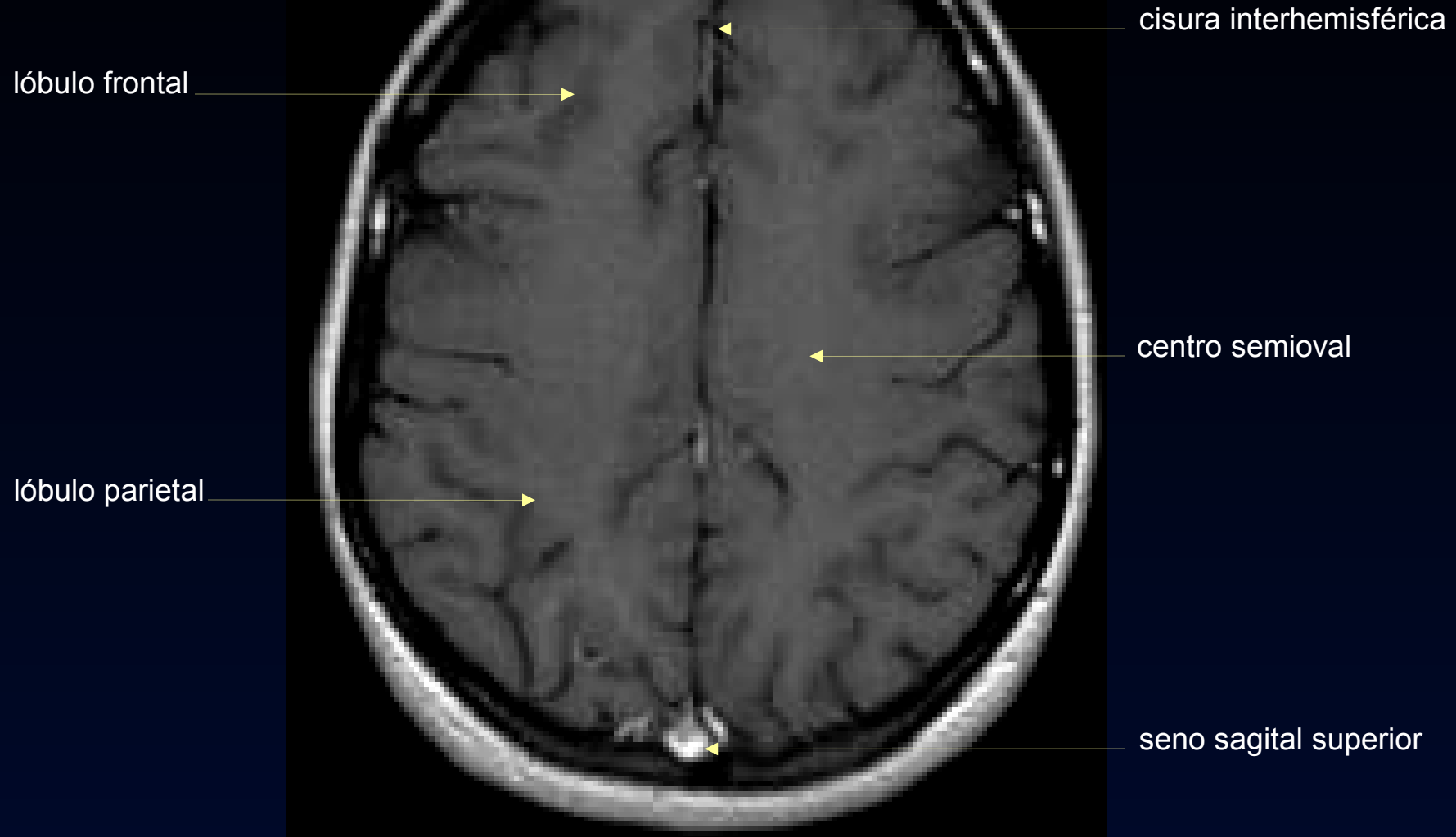
seno sagital superior











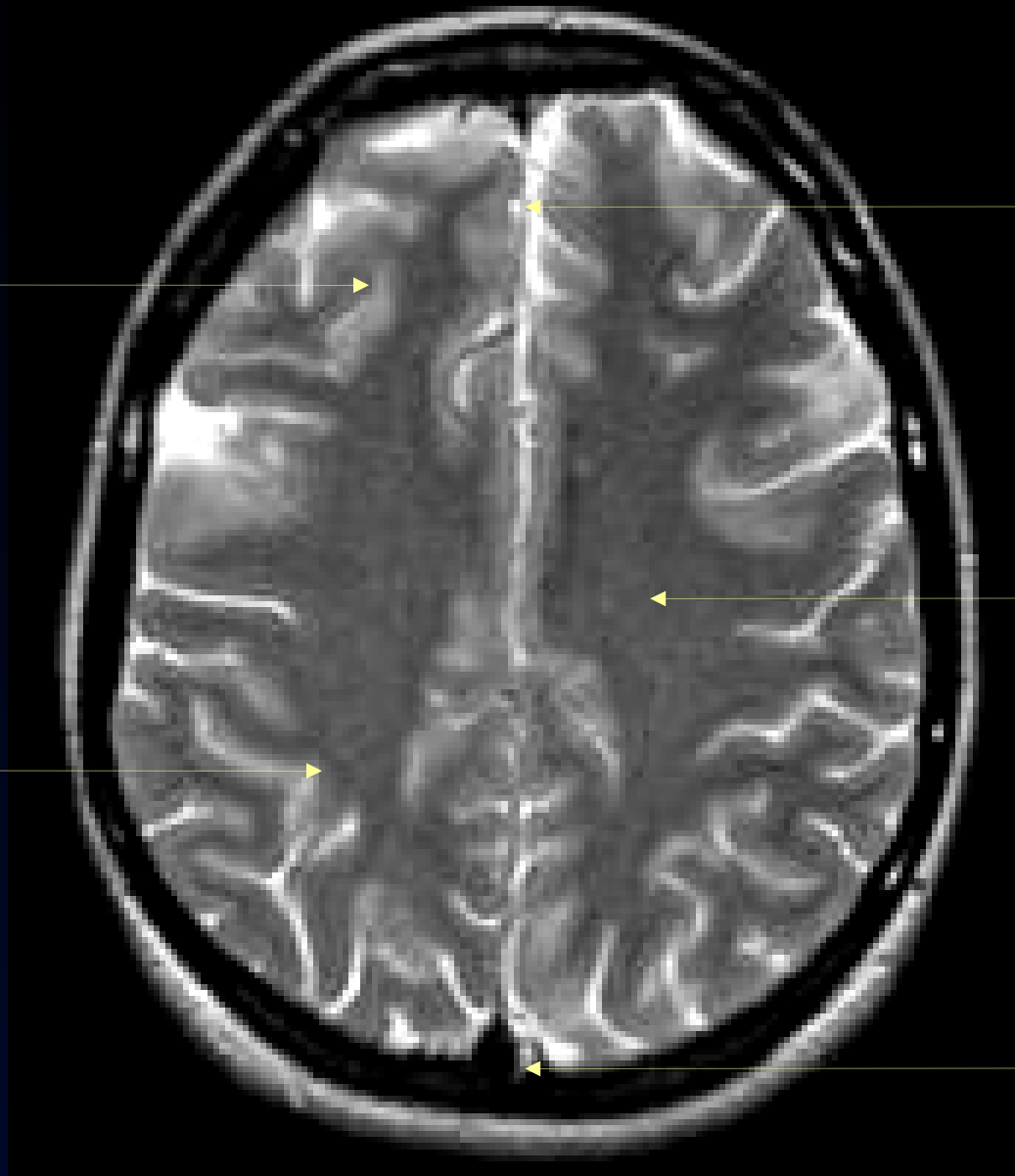
lóbulo frontal

cisura interhemisférica

lóbulo parietal

centro semioval

seno sagital superior



lóbulo frontal

surco frontal superior

circunvolución  
frontal media

cisura de Rolando

circunvolución  
postcentral

circunvolución frontal  
superior

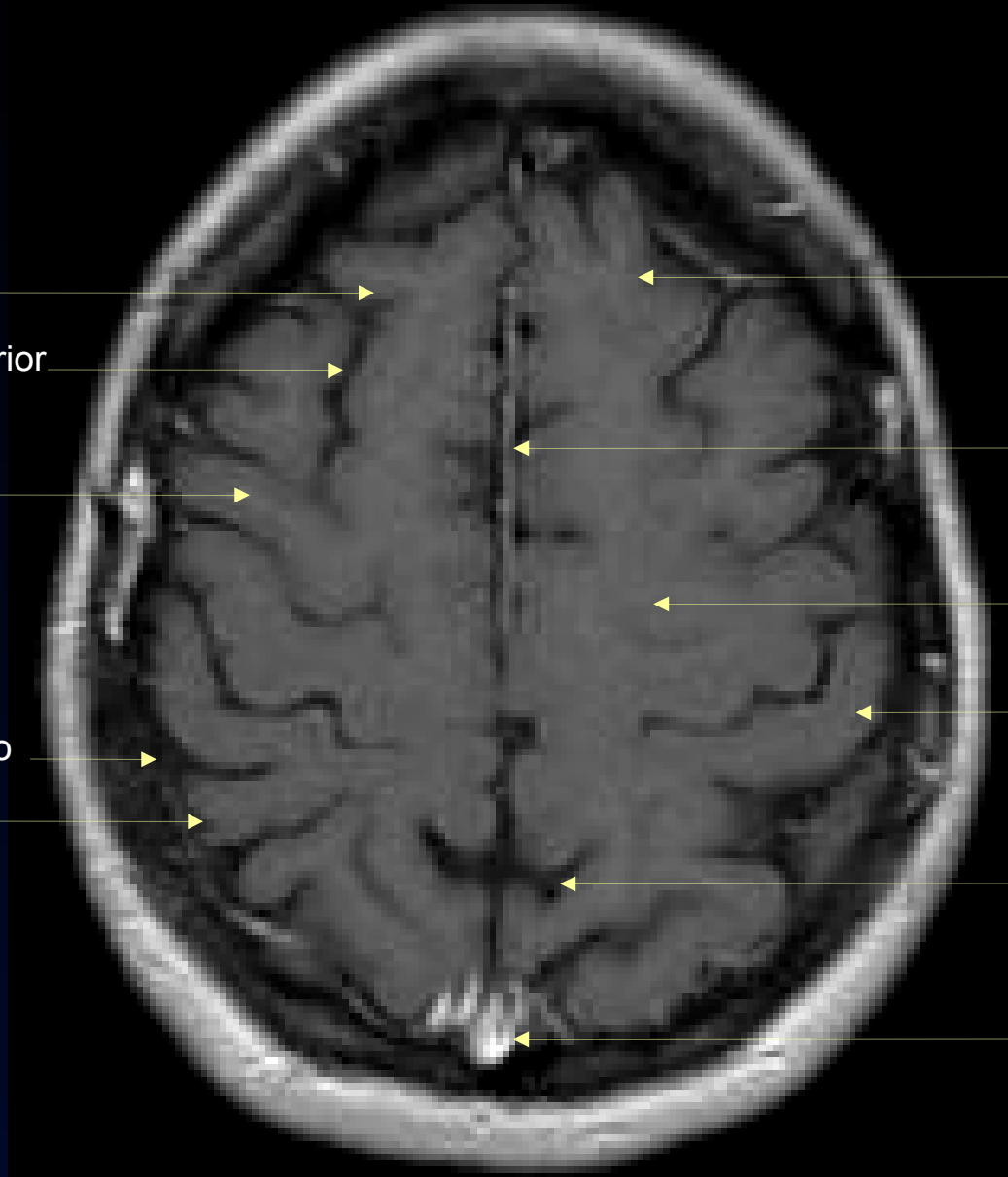
cisura interhemisférica

centro semioval

circunvolución  
precentral (motora)

cisura calcarina

seno sagital superior



lóbulo frontal

surco frontal superior

circunvolución  
frontal media

cisura de Rolando

circunvolución  
postcentral

circunvolución frontal  
superior

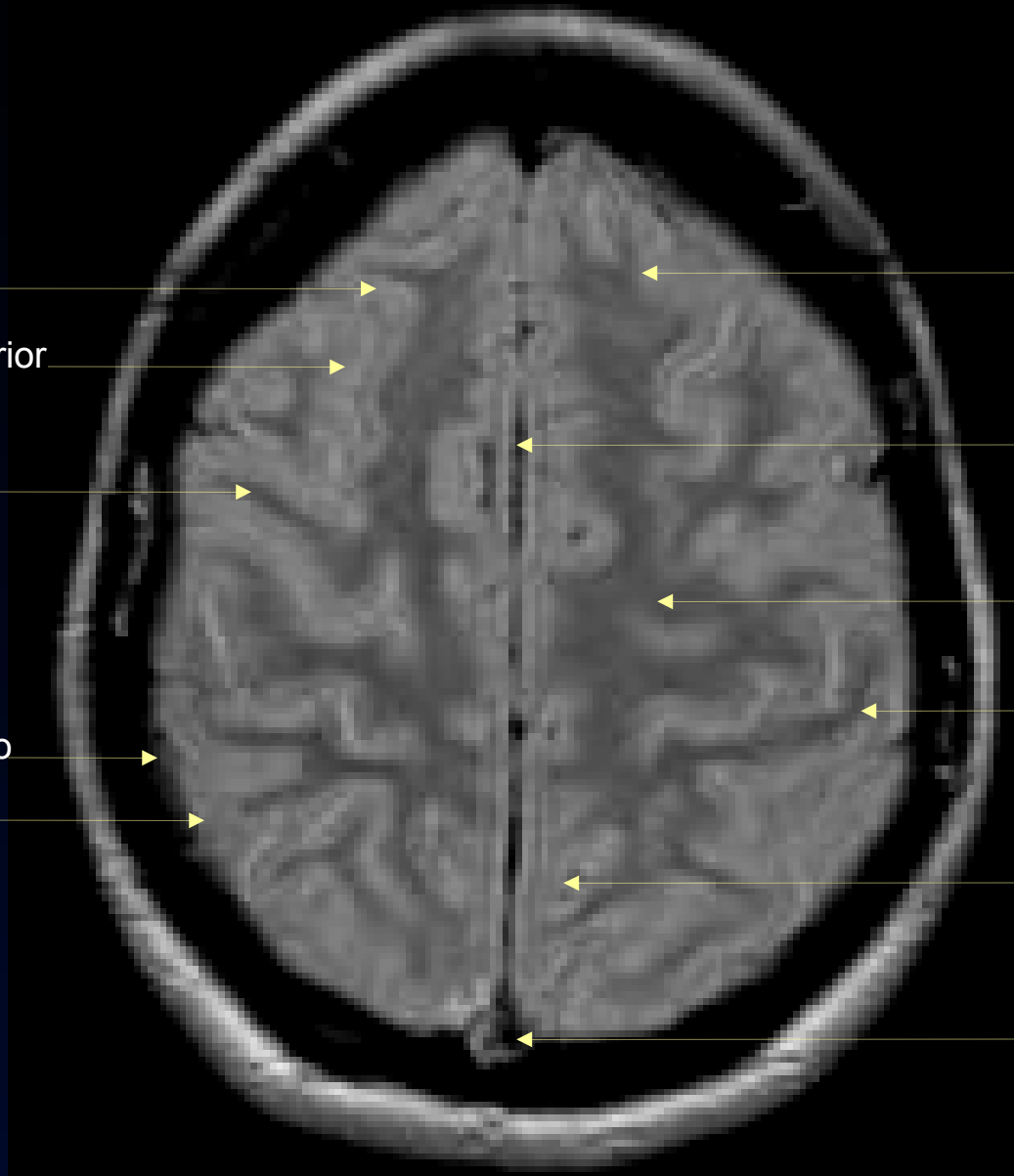
cisura interhemisférica

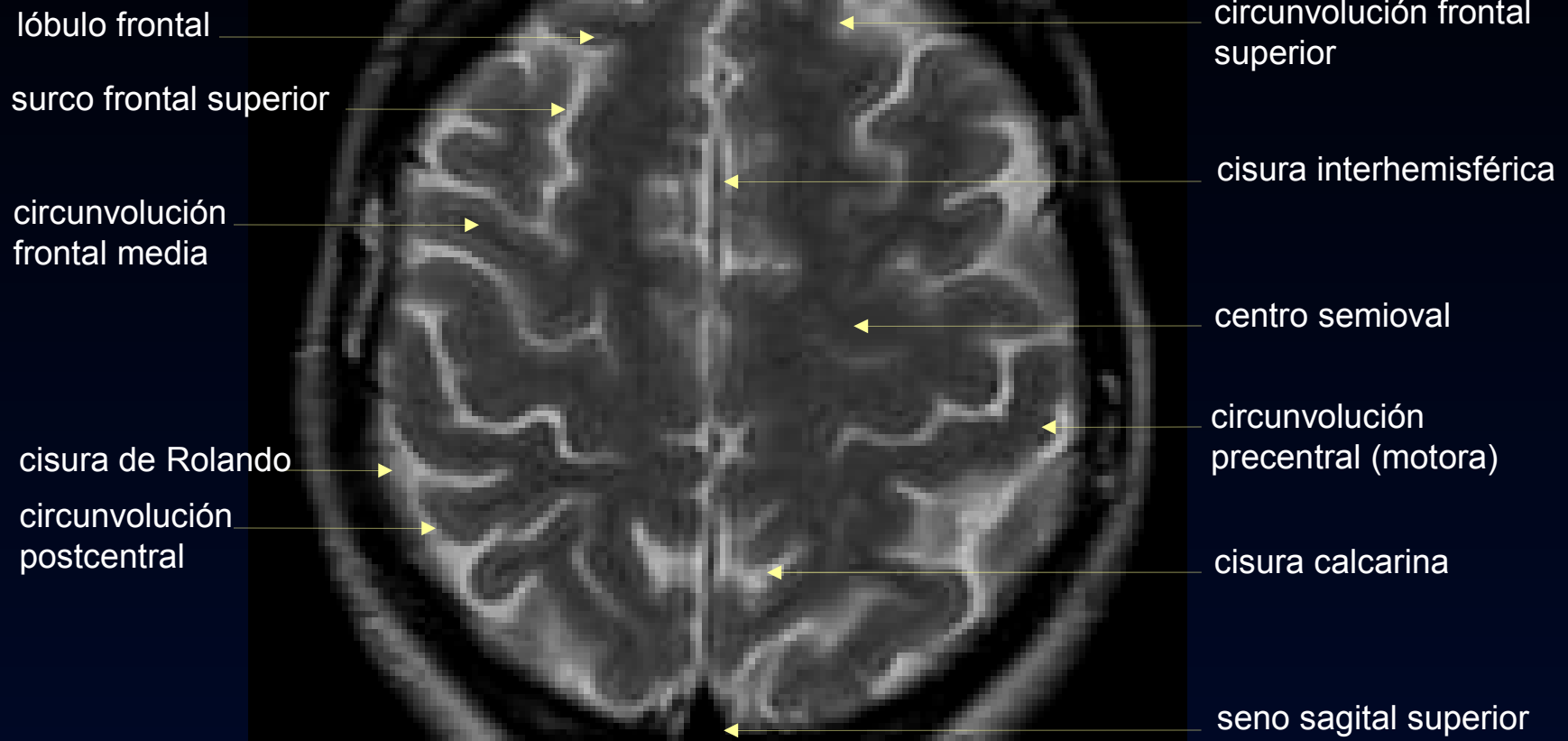
centro semioval

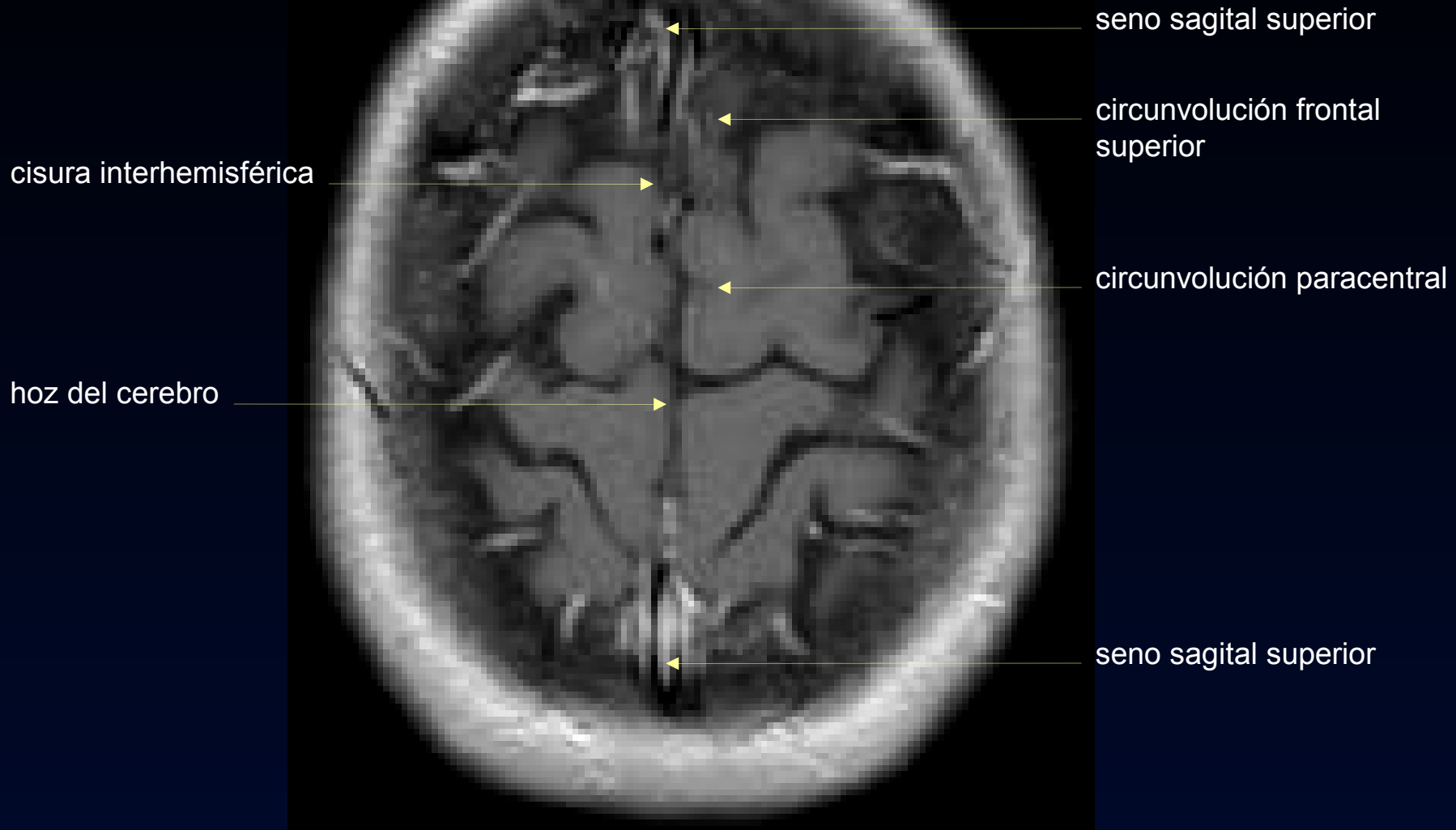
circunvolución  
precentral (motora)

cisura calcarina

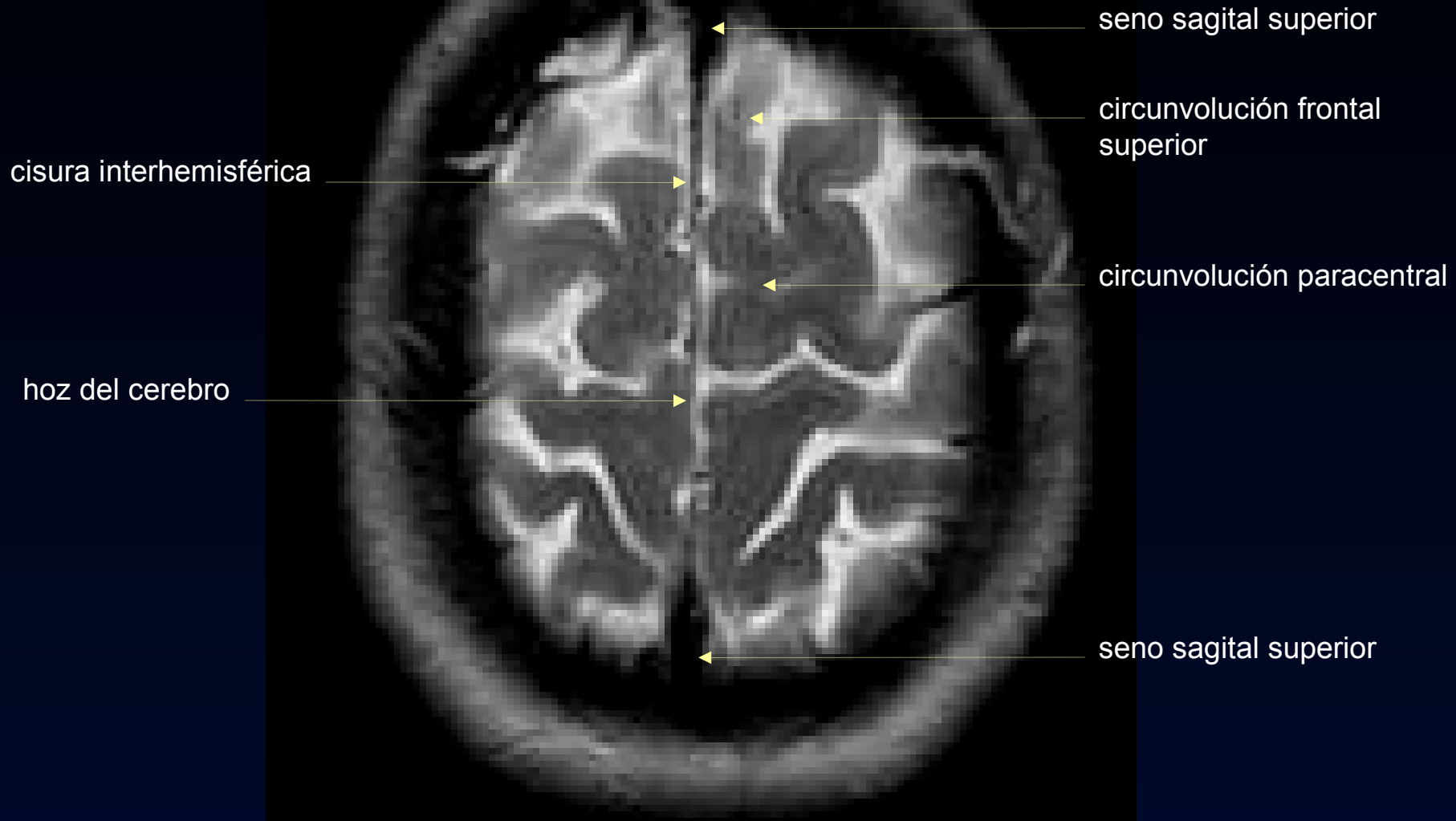
seno sagital superior



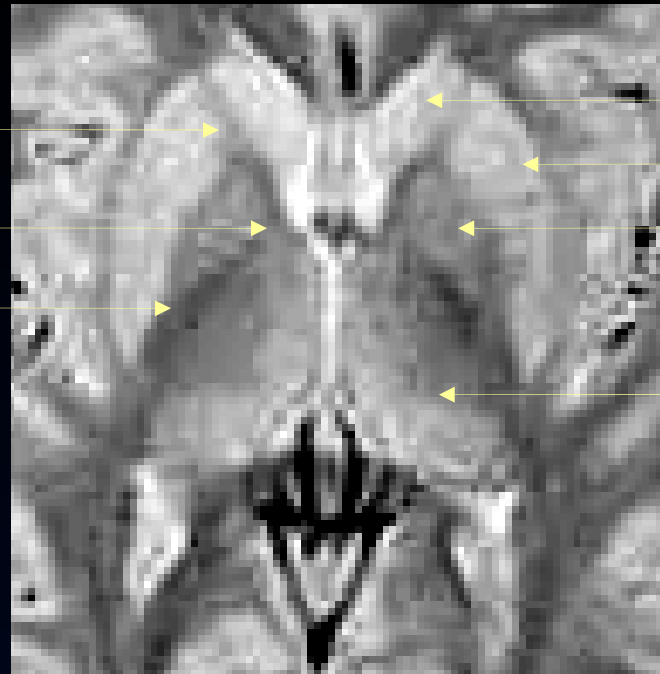








## NUCLEOS DE LA BASE



**cápsula interna**

brazo anterior

rodilla

brazo posterior

putamen

globo pálido

**núcleo caudado**

**núcleo lenticular**

CUERPO  
ESTRIADO

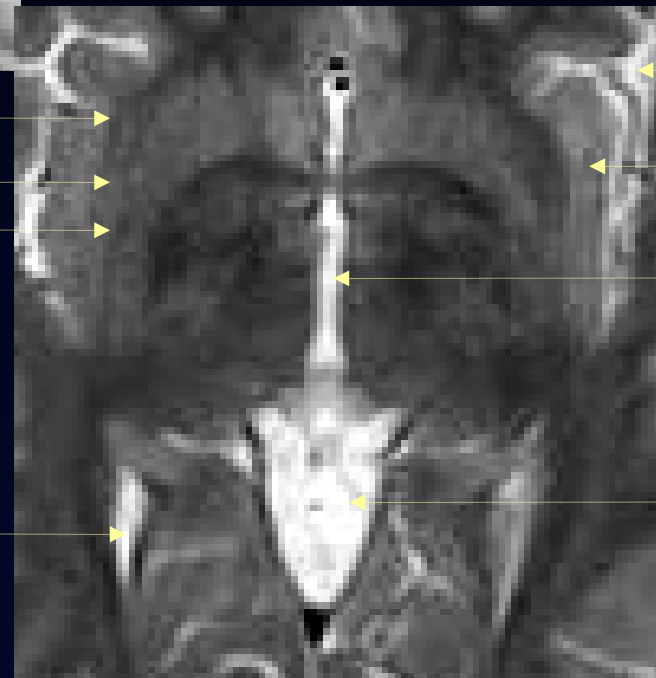
tálamo

cápsula extrema

claustrum

cápsula externa

ventrículo lateral



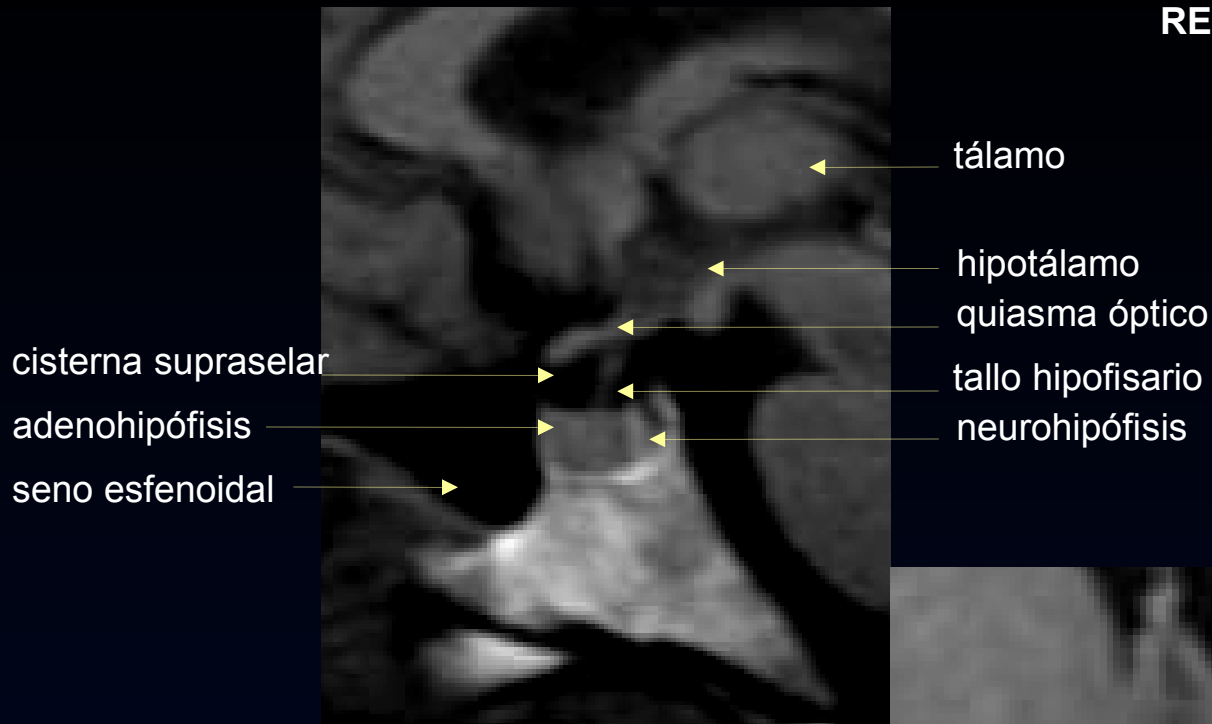cisura de  
Silvio

ínsula

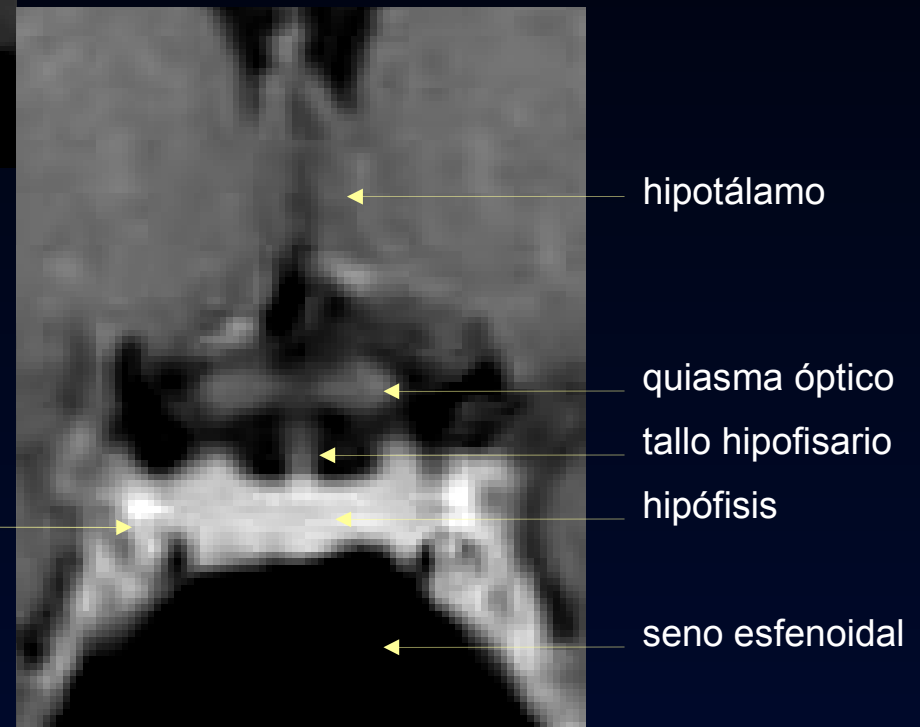
III ventrículo

cisterna  
vermiana  
superior

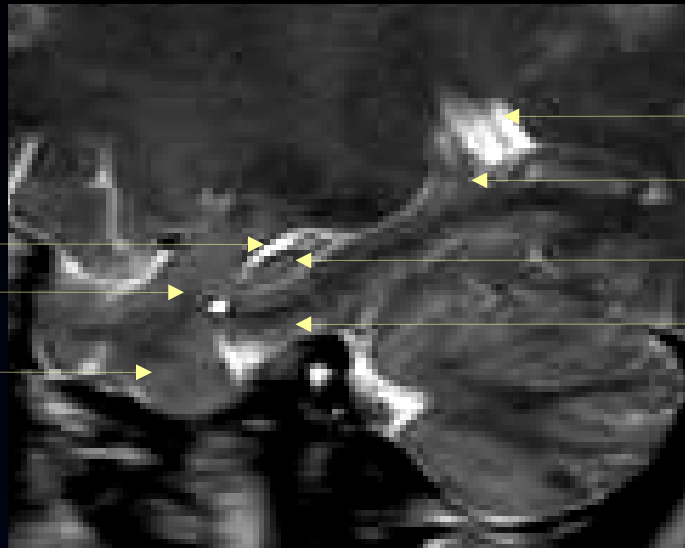
## REGION SELAR

**seno cavernoso**

- carótida interna
- III par
- IV par
- V par (rama oftálmica y maxilar superior)
- VI par



## HIPOCAMPO



asta temporal  
amígdala

lóbulo  
temporal

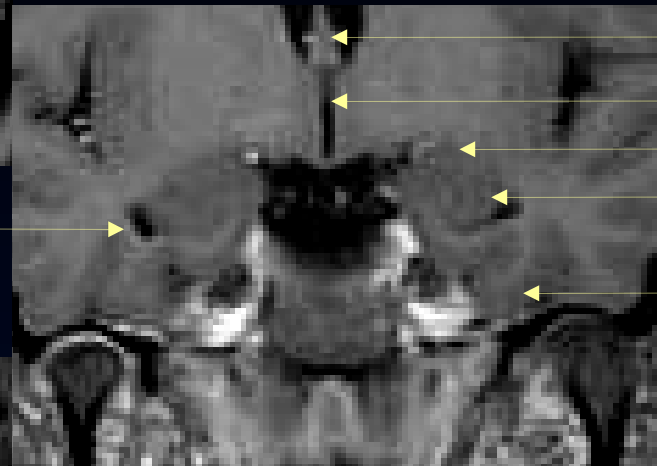
trígono

cola del hipocampo

cabeza del hipocampo

circunvolución hipocámpica

asta temporal



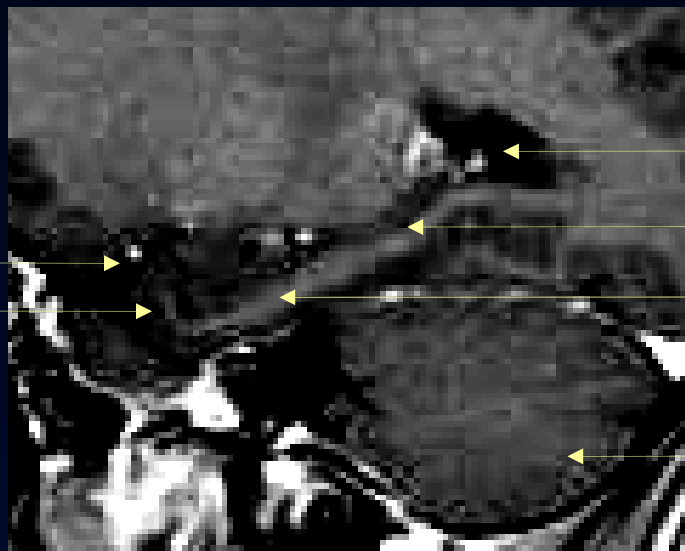
fornix

III ventrículo

amígdala

cabeza del  
hipocampo

circunvolución  
hipocámpica



asta temporal  
amígdala

trígono

hipocampo

circunvolución hipocámpica

cerebelo



DyT - Cátedra de  
Diagnóstico y Terapéutica por Imágenes  
Facultad de Ciencias Médicas  
Universidad Nacional de La Plata